IX REUNIÓN SEPIH
Sociedad Española de Pediatría Interna Hospitalaria
Alicante 22 - 23 octubre 2026
SEPI+

INFECCIÓN POR *BARTONELLA HENSELAE* EN ADOLESCENTE CON UPADACITINIB

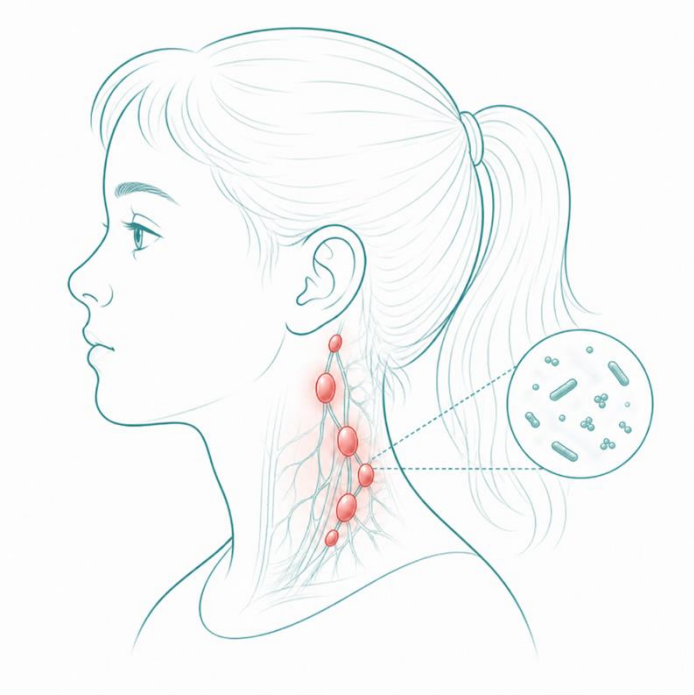

Carlos Torrá Rodríguez

Hospital General Universitario Dr. Balmis

Caso clínico

Motivo de ingreso: Niña de 13 años con tumoración cervical izquierda dolorosa de 3 semanas de evolución
Empeoramiento progresivo de tamaño y dolor, a pesar de tratamiento antibiótico

- Asocia fiebre, sudoración nocturna, pérdida objetivada de 3kg de peso
- Imposibilidad de movilización de MSI más de 30º



- **Antecedentes personales:**
  - Dermatitis Atópica en tratamiento con Upadacitinib
  - Convive con 3 gatos domésticos
  - Calendario vacunal al día

EF y pruebas complementarias al ingreso

- **Exploración física:**
  - Tumoración cervical izquierda de 5cm, blanda, dolorosa a la palpación. **No eritema o signos flogóticos**
  - No adenopatías en otra localización
  - ORL sin alteraciones
  - Resto de exploración sin hallazgos patológicos

- **Analítica sanguínea:**
  - Bioquímica, Hemograma y Coagulación sin alteraciones
  - **VSG 46mm**
  - Sangre periférica sin alteraciones

EF y pruebas complementarias al ingreso

- **Serología:** IgG Bartonella henselae **Positivo**

- **Ecografía cervical 06/02:**
  - En región cervical IIA-III **conglomerado adenopático** con ganglios aumentados de tamaño de características **patológicas**
  - Con efecto masa sobre la vena yugular, siendo permeable

- **Rx tórax:** sin alteraciones

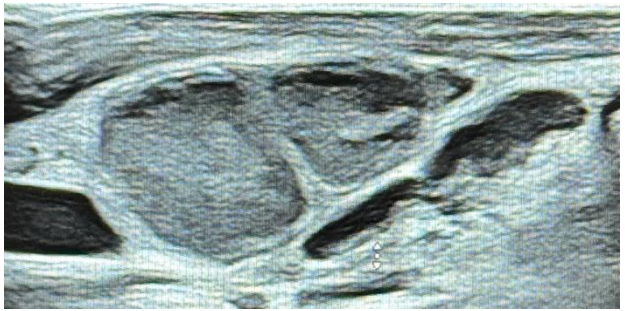

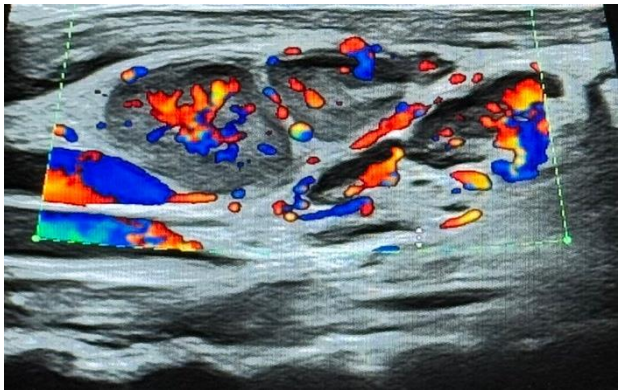

Primera sospecha diagnóstica

Adolescente con **conglomerado adenopático** de gran tamaño + **síntomas constitucionales** + tratamiento **inmunomodulador**



Patología oncológica

Diagnóstico diferencial

Grupo		Diagnósticos	Pistas clínicas
Infeccioso	**Viral**	*VEB, CMV, adenovirus, VIH*	Fiebre, astenia, faringitis, adenopatías generalizadas, hepatoesplenomegalia
	Bacteriano	*Staphylococcus aureus, Streptococcus pyogenes,* anaerobios dentarios	Dolor, eritema, calor local, fiebre, fluctuación, foco oral/cuero cabelludo
	Parásitos (zoonosis)	*Bartonella henselae, Toxoplasma gondii*	Contacto con gatos, arañazo/mordedura, curso subagudo, adenitis regional
	Micobacterias	*Mycobacterium tuberculosis,* micobacterias no tuberculosis	Curso crónico, exposición TBC, fistulización, coloración violácea, síntomas sistémicos
Neoplásico		Linfoma, leucemia	Síntomas B, adenopatía firme/indolora/supraclavicular, citopenias, LDH alta, masa mediastínica
Inflamatorio/ autoinmune		Kikuchi-Fujimoto, LES, AIJ sistémica	Fiebre, rash, artralgias, citopenias/autoinmunidad, curso recurrente

Pruebas complementarias EN PLANTA

AS:

- Hemograma: normal
- Hemograma diagnóstico: **no se objetiva infiltración neoplásica**
- Bioquímica:
  - **LDH 265 U/L (0-250)**
  - PCR 0,41 mg/dL

SEROLOGÍA AMPLIADA:

IgG Bart*onella henselae* **Positivo**, IgM **dudoso.**

Resto negativo

QUANTIFERON: negativo

INMUNOFENOTIPO: no se objetiva infiltración por neoplasia hematológica

BIOPSIA (BAG): escasa muestra. Salida de abundante **contenido purulento.** Tejido linfoide aspecto reactivo

PCR Bartonella Hensalea: se detecta

Pruebas complementarias EN PLANTA

- **ECOGRAFÍA CERVICAL 17/02:** aumento de la lesión cervical formando una **masa única quística heterogénea con cambios quísticos/necrótcos en su interior**

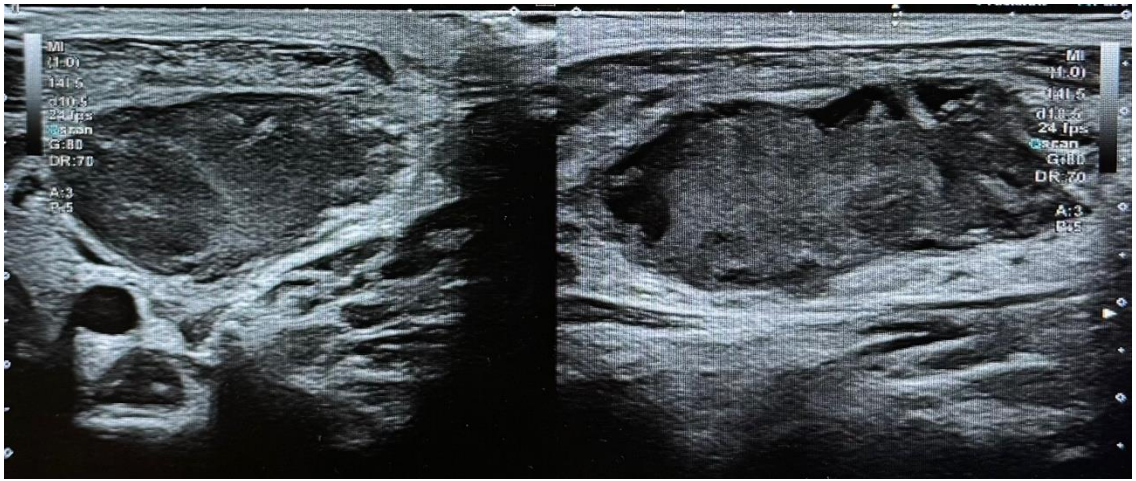

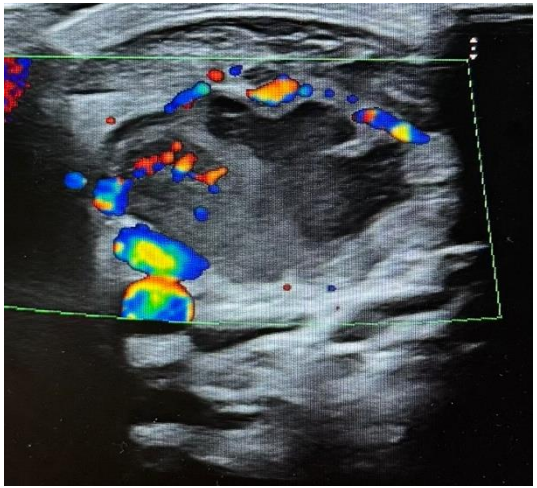

Sospecha diagnóstica tras estudio

Infección por
Bartonella henselae

UPADACITINIB



Inmunomoduladores

¡¡¡¡NO TODO ES "BIOLÓGICO"!!!

Tipo	Qué es	Ejemplos / familias
Biológico	Molécula producida a partir de **sistemas vivos**; habitualmente anticuerpo monoclonal o proteína de fusión	Anti-TNF, anti-CD20, anti-IL-6, anti-IL-17, anti-IL-23, anti-IgE, anti-IL-4/13
Terapia dirigida sintética	Molécula pequeña de **síntesis química**, generalmente oral; bloquea dianas intracelulares	Inhibidores JAK: upadacitinib, baricitinib, tofacitinib, abrocitinib
Inmunosupresor clásico	**Fármaco** con efecto inmunosupresor más amplio o menos selectivo	Corticoides sistémicos, ciclosporina, metotrexato, azatioprina, micofenolato

Factores que modifican el riesgo infeccioso

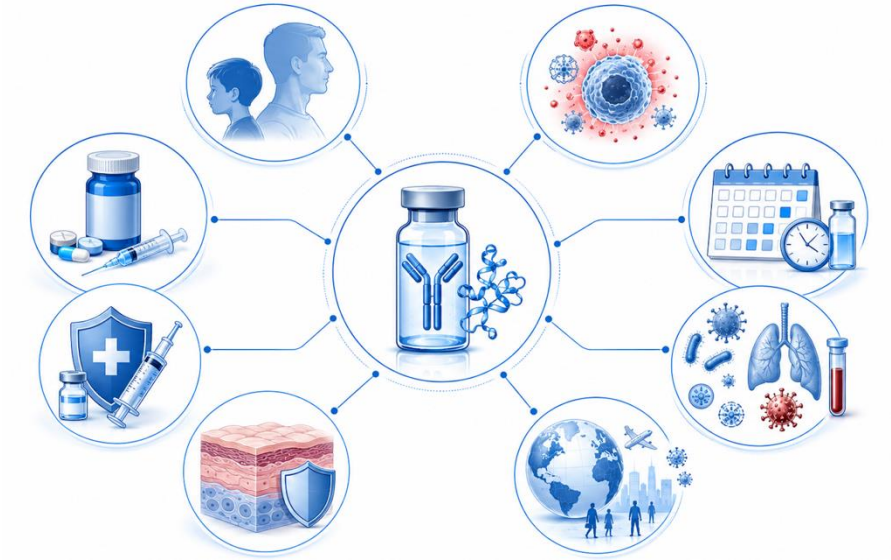

- El **mecanismo de acción**
- Influye la **dosis y la duración** del tratamiento
- **Factores del huésped** como la edad, la enfermedad de base, las comorbidades y los tratamientos concomitantes

Upadacitinib

- Terapia **dirigida sintética**
- Se administra vía **oral**
- Inhibidor preferente de **JAK1**
- Modula la señalización **JAK-STAT**
- Indicado en:
  - Dermatitis atópica moderada-grave en:
    - adultos
    - adolescentes ≥12 años



Vía JAK-STAT: por qué importa

- Muchas citocinas **señalizan** por JAK-STAT
- Bloquear JAK no equivale a bloquear una única citocina
- Puede **modificar respuestas** antivirales, antimicobacterianas y antifúngicas
- Perfil infeccioso **más sistémico** que biológicos muy selectivos

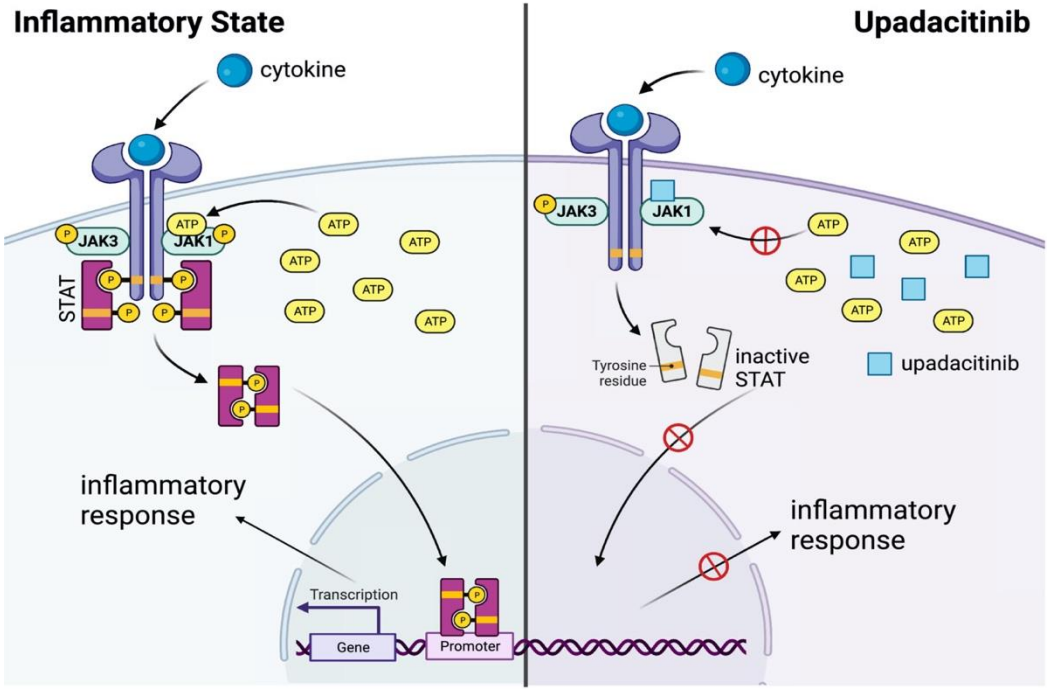

Evolución

- Durante el ingreso:
  - Tratamiento con **Azitromicina**
  - Se suspendió Upadacitinib. Reaparición de síntomas de dermatitis atópica

- Mejoría progresiva de síntomas
- Se decidió alta: con **Azitromicina y Doxiciclina**

- Controles:
  - Ecografía cervical: mejoría radiológica
  - Analítica sanguínea: descenso de VSG, con normalidad de RFA
  - Sucesivas citas de seguimiento: mejoría clínica, disminución de tamaño de la adenopatía y desaparición de síntomas constitucionales

- En abril 2026: reanudó el tratamiento con **Upadacitinib** por parte de Dermatología

Mensajes para llevar a casa



- **Masa cervical + síntomas B** → descartar patología oncohematológica
- **Dolor + evolución subaguda** → considerar etiología infecciosa
- **PCR** → prueba de mayor utilidad si muestra disponible
- **Inmunomodulación** → valorar riesgo infeccioso según mecanismo de acción del fármaco
- **Upadacitinib** → inhibidor JAK; riesgo de infecciones graves, atípicas u oportunistas
- **Infección relevante** → considerar suspensión temporal y manejo multidisciplinar

Bibliografía

1. Cherry JD, Harrison GJ, Kaplan SL, Steinbach WJ, Hotez PJ. Bartonella Infections. Feigin and Cherry's Textbook of Pediatric Infectious Diseases (8ª edición). Philadelphia: Elsevier; 2019. 1720-1729

2. Royal Children's Hospital Melbourne. Clinical Practice Guidelines: Cervical lymphadenopathy [Internet][Consultado 06/05/2026]. Disponible en: https://www.rch.org.au/clinicalguide/guideline_index/cervical_lymphadenopathy/

3. Chang SSY, Xiong M, How CH, Lee DM. An approach to cervical lymphadenopathy in children. Singapore Med J. 2020;61(11):569-577.

4. Centers for Disease Control and Prevention. Clinical overview of cat scratch disease [Internet] [consultado 28/04/2026]. Disponible en: https://www.cdc.gov/bartonella/hcp/clinical-overview/cat-scratch-disease.html

5. Bass JW, Freitas BC, Freitas AD, Sisler CL, Chan DS, Vincent JM, et al. Prospective randomized double blind placebo-controlled evaluation of azithromycin for treatment of cat-scratch disease. Pediatr Infect Dis J. 1998;17(6):447-452.

6. European Medicines Agency. Rinvoq: EPAR - Product information. Upadacitinib [Internet]. [consultado el 28/04/2026]. Disponible en: https://www.ema.europa.eu/en/documents/product-information/rinvoq-epar-product-information_en.pdf

7. Paller AS, Mendes-Bastos P, Siegfried E, Eichenfel L, Soong W, Prajapati W, et al. Upadacitinib in adolescents with moderate to severe atopic dermatitis: analysis of 3 phase 3 randomized clinical trials through 76 weeks. JAMA Dermatol. 2024;160(12):1304-1313.

8. Mansilla-Polo M, Morgado-Carrasco D. Biologics versus JAK inhibitors. Part II: Risk of infections. A narrative review. Dermatol Ther (Heidelb). 2024;14(8):1983-2038.

9. Pargny V, Delugre E, Janela R, Skalli S, Zeggay A, Petat H. Disseminated bartonellosis and EBV reactivation in an adolescent treated with upadacitinib. Braz J Infect Dis. 2025;29(3):104536.

INFECCIÓN POR *BARTONELLA HENSELAE* EN ADOLESCENTE CON UPADACITINIB

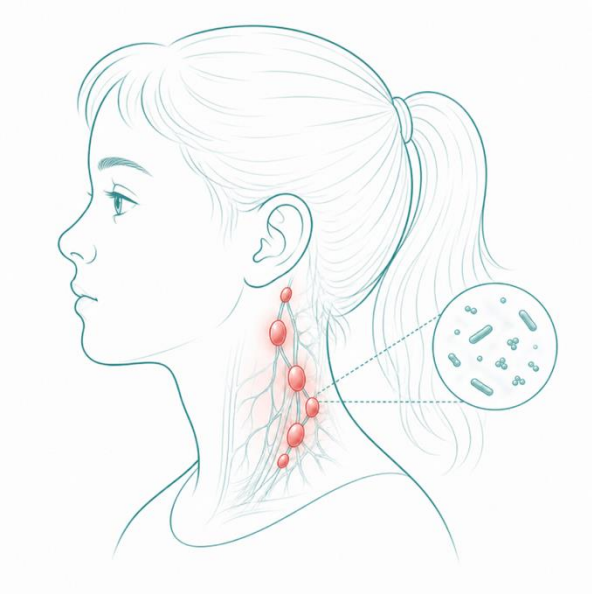

Carlos Torrá Rodríguez
carlostorra99@gmail.com

IX REUNIÓN SEPIH
Sociedad Española de Pediatría Interna Hospitalaria
Alicante
SEPI+