IX REUNIÓN SEPIH
Sociedad Española de Pediatría Interna Hospitalaria
Alicante
22 - 23 octubre 2026



SEPI+

PONENCIA

Un caso atípico de sacroileítis en paciente con trastorno del espectro autista

Julia Jaque Gómez-Aguado, Alicia Desantes Nieto, Pedro Alcalá Minagorre.

Hospital General Universitario Dr. Balmis de Alicante

INTRODUCCIÓN

Resurgimiento de los déficits vitamínicos

- Trastornos alimentarios en pacientes con alteraciones del neurodesarrollo
- Trastornos de conducta alimentaria

Baja Frecuencia

+

Falta de experiencia de los profesionales

→ Retraso diagnóstico
→ Diagnósticos erróneos
→ Tratamientos inecesarios

CASO CLÍNICO

Paciente

Niño de 5 años

TEA grado III

Desde hace 3 meses, cuadro progresivo de…

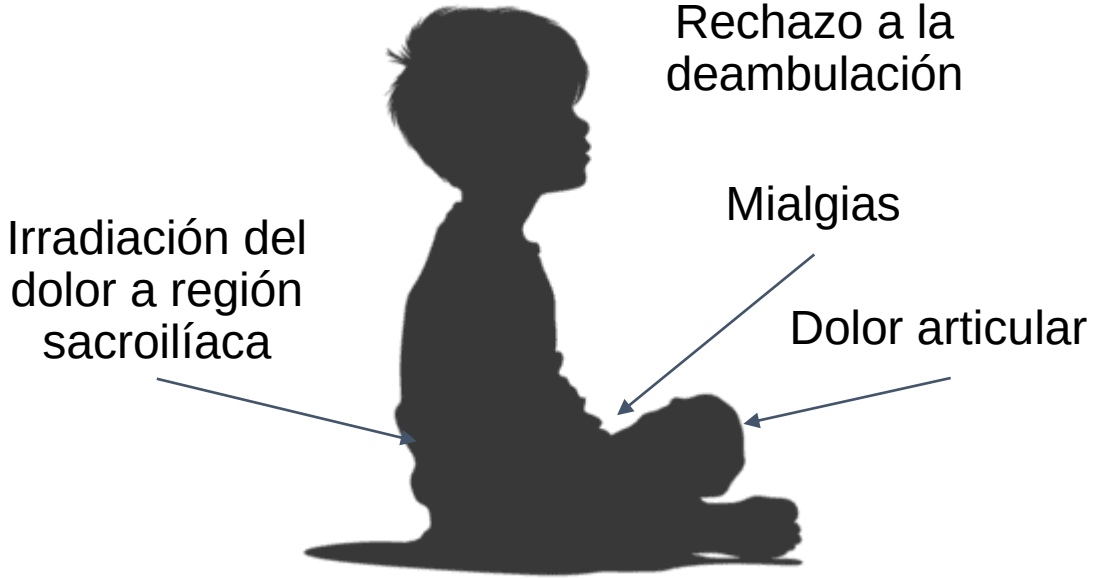

CASO CLÍNICO

HLA-B27 positivo + RM con signos de sacroileítis

Diagnóstico inicial de:

Espondiloartritis Axial

Tratamiento con corticoides

Tratamiento con biológicos

Fracaso Terapéutico

Derivación a nuestro hospital

CASO CLÍNICO

Ingreso nuestro centro

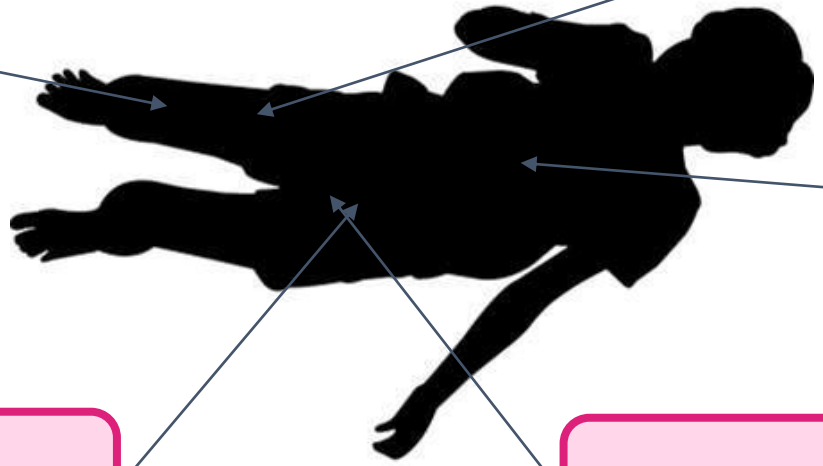

Mal control del dolor

Mialgias

Negativa a la deambulación

Empeoramiento estreñimiento

Retención urinaria

CASO CLÍNICO

Exploración Física

Atrofia muscular



Petequias

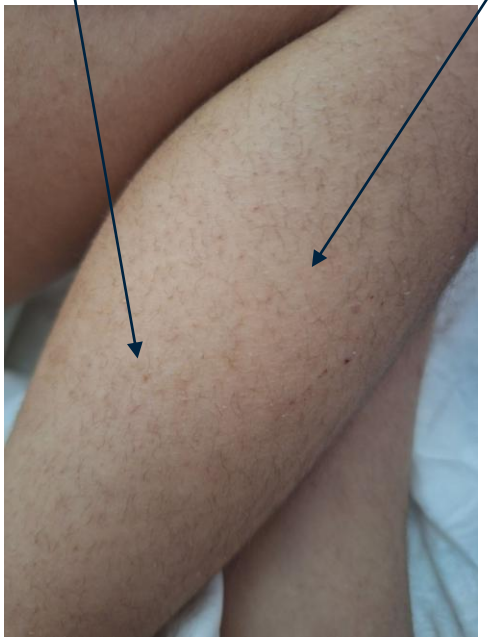

Descamación

Edema en MMII



CASO CLÍNICO

Pruebas complementarias:

RM

Signos de sacroileítis

TC

Osteopenia severa

+

Fracturas fémur bilaterales

Radiografía de MII

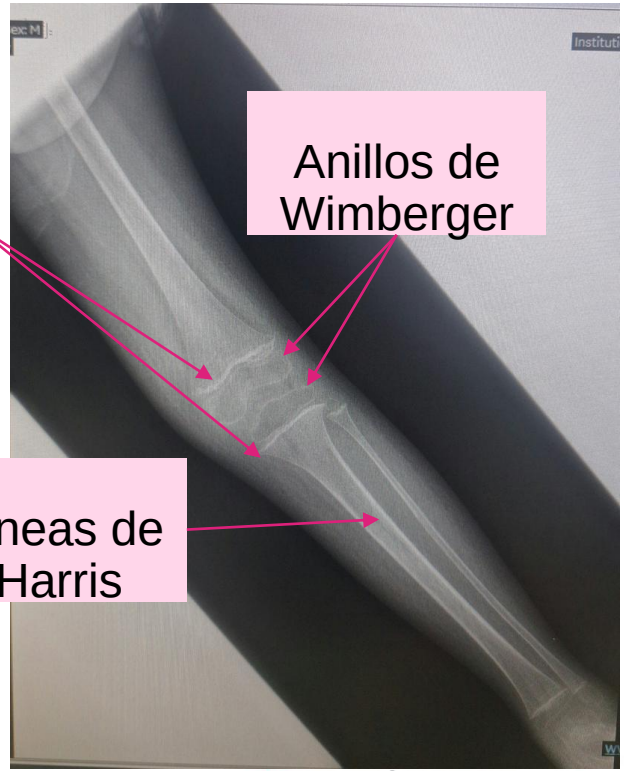

SOSPECHA DIAGNÓSTICA

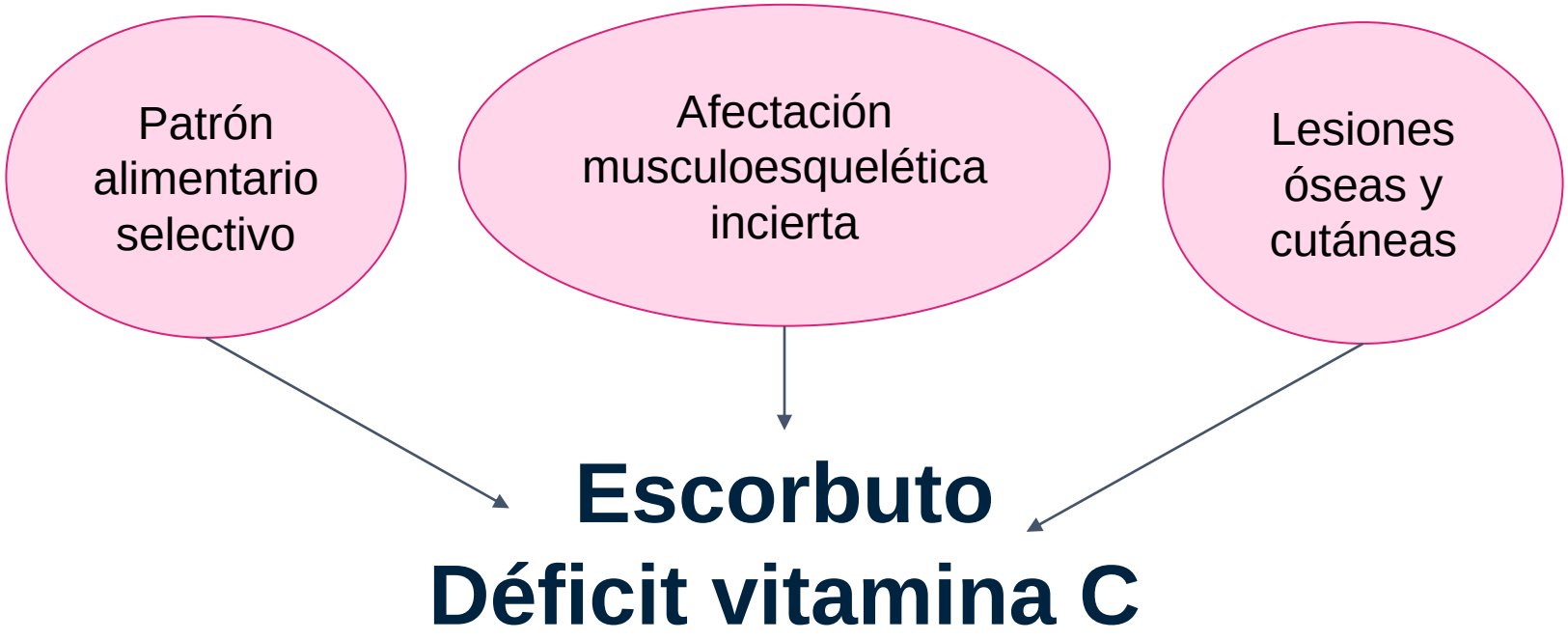

CASO CLÍNICO

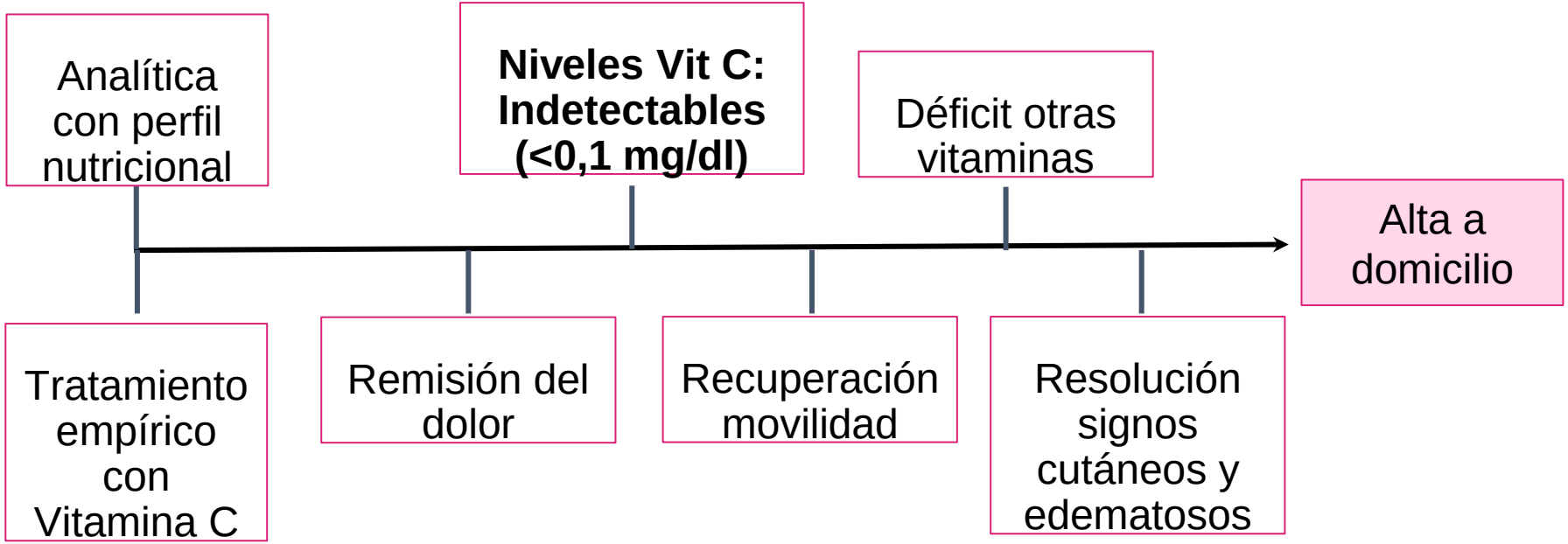

CONCLUSIONES

- Escorbuto → "gran imitador" por síntomas heterogéneos
- Importante replantear el diagnóstico y ampliar el diagnóstico diferencial, cuando no responde a tratamientos habituales
- Dolor óseo y negativa a caminar en pacientes con dietas restrictivas: sospechar déficit de vitamina C
- La anamnesis y el diagnóstico diferencial son claves para el abordaje de pacientes con una evolución clínica tórpida.