IX REUNIÓN SEPIH
Sociedad Española de Pediatría Interna Hospitalaria
Alicante 22 - 23 octubre 2026
SEPI+
P.X

ENFERMEDAD DE KIKUCHI-FUJIMOTO CON CRITERIOS PARCIALES DE ACTIVACIÓN MACROFÁGICA

Autores: Alicia Desantes Nieto[1], Julia Jaque Gómez-Aguado[1], Begoña Trigueros Laorden[2], Irene Verdoy Aznar[2], Jose García Martí[2], Alejandro Garzón Arana[1], Pedro José Alcaraz Jiménez[1], Pedro Jesús Alcalá Minagorre[1].
1. Hospital General Universitario Dr Balmis, Alicante
2. Hospital General Universitario de Elda Virgen de la Salud

INTRODUCCIÓN

La **enfermedad de Kikuchi-Fujimoto (EKF)**, también conocida como **linfadenitis histiocítica necrotizante**, es una entidad infrecuente en edad pediátrica. Se caracteriza habitualmente por **fiebre y adenopatías cervicales**. **Puede simular** procesos infecciosos, autoinmunes o linfoproliferativos. De forma excepcional puede asociarse a síndrome de activación macrofágica, aumentando la complejidad diagnóstica.

CASO CLÍNICO

Paciente: Niña de 12 años remitida para estudio de síndrome febril de 15 días de evolución asociado a adenopatías cervicales

Exploración física:
- Adenopatías laterocervicales
- Palidez cutánea
- Hepatomegalia de 2 traveses de dedo

Analítica inicial:
- Leucopenia: 1,32 x10³/µL
- Neutropenia y linfopenia
- Trombocitopenia: 99 x10³/µL
- Anemia leve: Hb 10,6 g/dL
- Elevación de LDH: 1039 U/L
- Hiperferritinemia: 3590 µg/L
- Dímero D elevado

ESTUDIO DIAGNÓSTICO

Ante la presencia de fiebre prolongada, adenopatías y citopenias se realiza estudio dirigido a descartar:
- Proceso **infeccioso**: Estudios microbiológicos y serológicos sin hallazgos concluyentes
- Enfermedad **autoinmune**: Estudio inmunológico negativo
- Proceso **hematológico**
  - Citometría de flujo en médula ósea y ganglio sin evidencia de infiltración neoplásica
  - Medulograma compatible con la normalidad
- **Ecografía cervical**: Adenopatías laterocervicales izquierdas aumentadas de tamaño, sin signos de abscesificación (Figura 1)

DIAGNÓSTICO ANATOMOPATOLÓGICO

Biopsia ganglionar:
- Necrosis paracortical con apoptosis celular (Figura 2)
- Ausencia de infiltrado neutrofílico
- Presencia de histiocitos (Figura 2)
- Agregados de células dendríticas plasmocitoides (CD123+) (Figura 3)

Diagnóstico compatible con **Linfadenitis histiocítica necrotizante** (Enfermedad de Kikuchi-Fujimoto)

EVOLUCIÓN Y TRATAMIENTO

Ante la persistencia de fiebre, hiperferritinemia y alteraciones hematológicas junto a criterios parciales de activación macrofágica, se inicia tratamiento con corticoterapia sistémica.
Presenta respuesta clínica favorable con desaparición de la fiebre y recuperación progresiva de las alteraciones hematológicas.
Se mantiene seguimiento ambulatorio por riesgo de recurrencia y posible asociación con enfermedades autoinmunes.

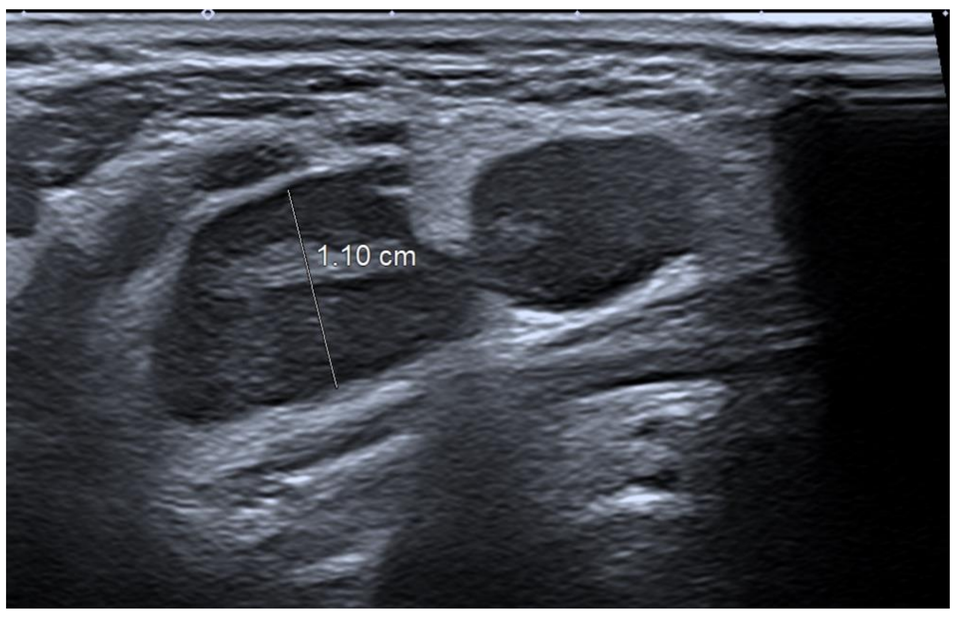

Figura 1. Ecografía cervical: adenopatías laterocervicales izquierdas aumentadas de tamaño, de hasta 11 mm de diámetro menor.

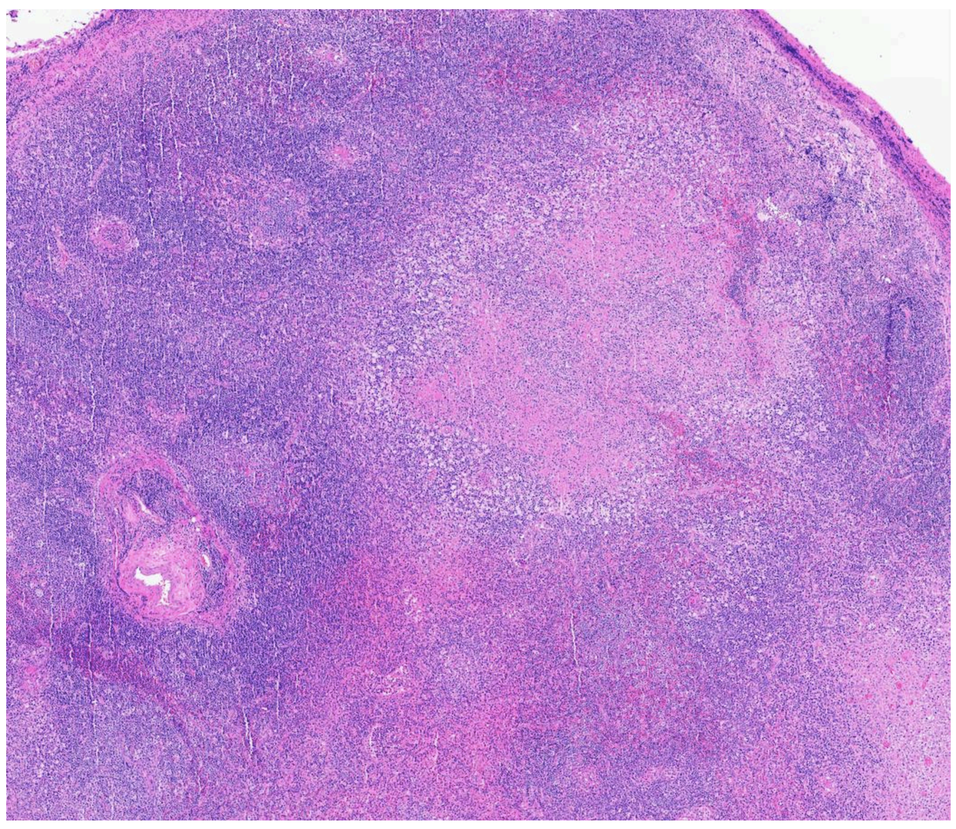

Figura 2. Corte histológico de tejido ganglionar con tinción hematoxilina-eosina, donde se observa necrosis paracortical con apoptosis celular e histiocitos.

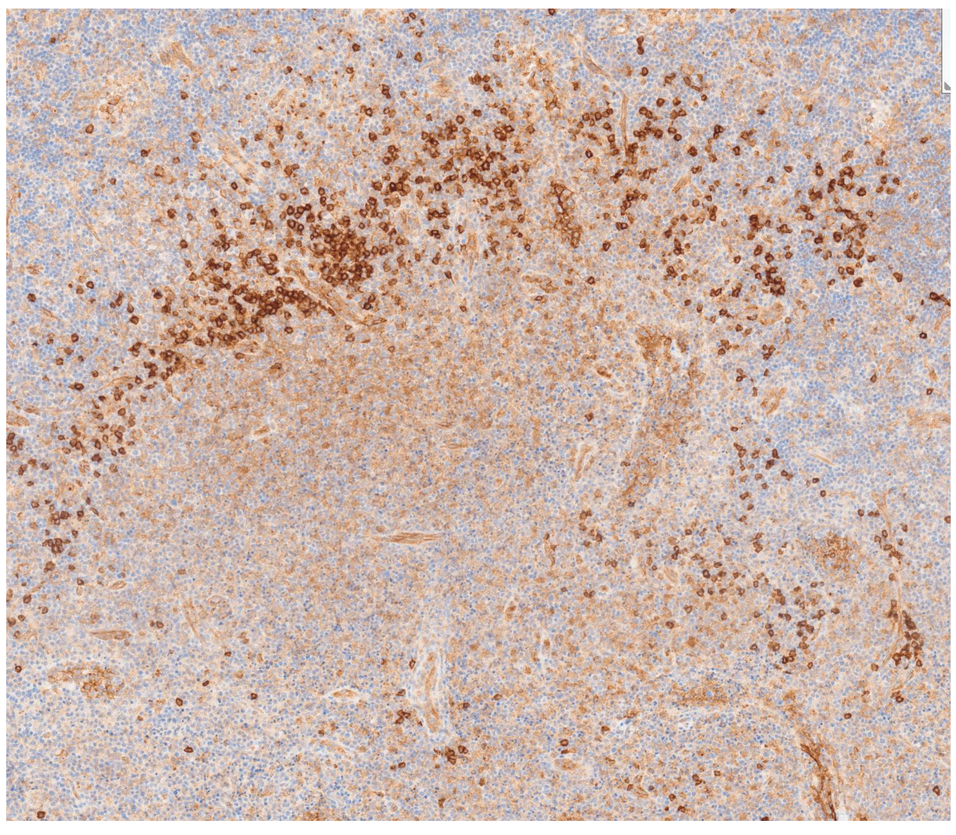

Figura 3. Inmunohistoquímica CD123 con presencia de agregados de células dendríticas plasmocitoides.

CONCLUSIONES

- La enfermedad de Kikuchi-Fujimoto debe considerarse en el diagnóstico diferencial de **fiebre prolongada** con **adenopatías cervicales** y **citopenias** en pediatría.
- Puede **simular** procesos infecciosos, autoinmunes o neoplásicos, y ocasionalmente asociarse a activación macrofágica.
- La **biopsia ganglionar** constituye la prueba diagnóstica fundamental.