IX REUNIÓN SEPIH
Sociedad Española de Pediatría Interna Hospitalaria
Alicante 22 - 23 octubre 2026

SEPI|+|

P.X

MÁS ALLÁ DE UNA CELULITIS: DIAGNÓSTICO DE FASCITIS NECROTIZANTE EN PEDIATRÍA

Valdivia Villodre C, Jaque Gómez- Aguado J, Desantes Nieto A, Lillo Laguna L, Castillo Gómez B, Puerta Beteta A, Garcia Mañez D, Luis Herrera P.
MIR- Pediatría. Hospital General Universitario Dr. Balmis de Alicante

INTRODUCCIÓN:

Las infecciones de la piel y partes blandas están entre las infecciones más frecuentes en Pediatría. La fascitis necrosante es una infección grave y rápidamente progresiva, afectando a fascia, tejido adiposo y músculos. Produce necrosis tisular y toxicidad sistémica. Microbiológicamente se clasifican en: tipo I polimicrobiana (bacterias aerobias y anaerobias) y tipo II monomicrobiana (*S. pyogenes*).
Clínicamente cursa con dolor intenso desproporcionado a los hallazgos. Inicialmente presenta eritema, edema y calor, progresando rápidamente (24-48h) a coloración púrpura y finalmente azul-grisáceo, pudiendo asociar ampollas hemorrágicas. Asocia síntomas sistémicos.
El diagnóstico definitivo se logra mediante exploración quirúrgica y toma de muestras para cultivo. El tratamiento debe iniciarse empíricamente.

RESUMEN:

Niña de 6 años que consulta por dolor e impotencia funcional de miembro inferior izquierdo, junto a lesiones cutáneas tras una picadura de insecto, de 24 horas de evolución. Asocia fiebre de hasta 39.9 ºC.
A la exploración: extensa celulitis con flictenas en miembro inferior izquierdo y dolor intenso a la palpación.
La analítica mostró leucocitosis con neutrofilia (22,09x10³/µL), elevación de reactantes de fase aguda (PCR 17 mg/dL, PCT 0.67 ng/dL) y alteración de la coagulación (INR 1.87, Índice de Quick 43%)
Los hemocultivos y cultivos del exudado resultaron negativos, identificándose *Streptococcus pyogenes* mediante PCR de exudado.

TAC inicial mostró únicamente cambios compatibles con celulitis, sin afectación de planos profundos. Sin embargo, ante la persistencia del dolor intenso y el empeoramiento clínico, se repitió la prueba a las 48 horas, observándose hallazgos sugestivos de fascitis necrotizante que motivaron exploración quirúrgica urgente mediante fasciotomía y desbridamiento.

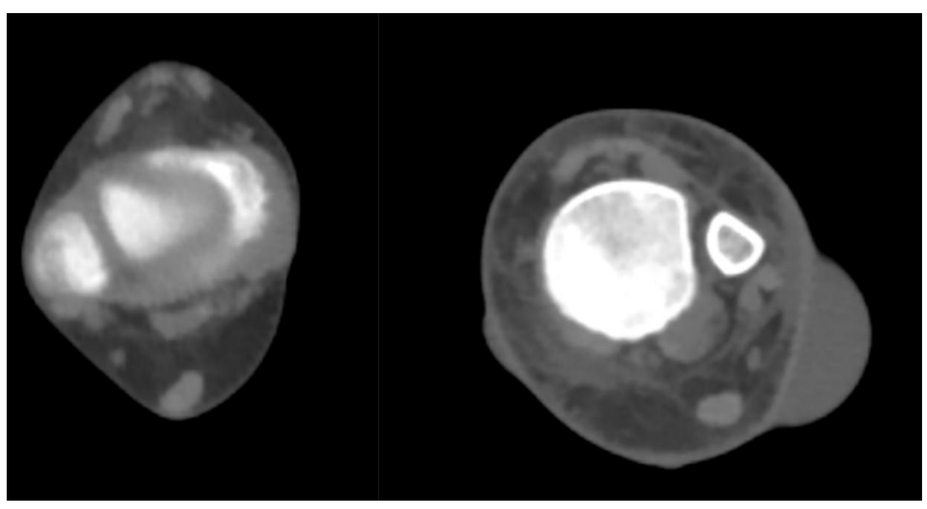

Mantiene 18 días de antibioterapia intravenosa y curas cada 48 horas por parte de Traumatología, recibiendo el alta hospitalaria tras mejoría clínica y analítica, con controles con Traumatología

CONCLUSIONES:

La fascitis necrotizante es una infección poco frecuente pero muy grave por su rápida progresión. Este caso pone de manifiesto la importancia de mantener una sospecha diagnóstica en relación a la clínica pese a pruebas iniciales no concluyentes. El diagnóstico precoz y el tratamiento médico-quirúrgico urgente son fundamentales para mejorar el pronóstico.