SESIÓN CLÍNICA · PEDIATRÍA

Disrafismos espinales

Caso clínico

Marina Carrillo Sala
R1 Pediatría Hospital General Universitario de Alicante Dr Balmis

Tutor: Dr Miguel Ángel Ruiz. Centro de Salud San Vicente II

Servicio de Pediatría
DEPARTAMENTO DE SALUD
ALICANTE - HOSPITAL GENERAL

Índice

1. Presentación del caso
2. Conceptos clave. Embriología
3. Signos de alarma
4. Clasificación de disrafismos espinales
   Diagnóstico diferencial TSD – fosita simple
5. Pruebas complementarias
6. Médula anclada
7. Manejo multidisciplinar
8. Lo esencial
9. Referencias

Servicio de Pediatría
DEPARTAMENTO DE SALUD
ALICANTE - HOSPITAL GENERAL

CASO CLÍNICO

Paciente de 14 años…

Acude al centro de salud un paciente de 14 años procedente de Ucrania, consultando por dolor e inflamación en 1º dedo del pie

En la exploración física, llaman la atención:

Dismetría de miembros inferiores

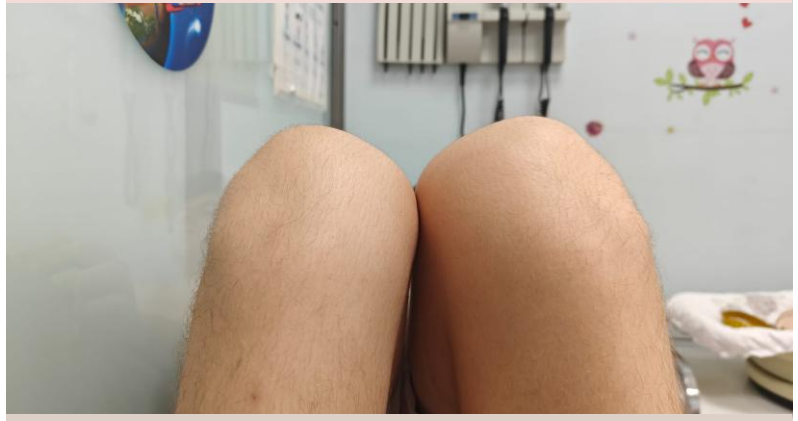

Test de Galeazzi



Paroniquia aguda



Imágenes obtenidas con el consentimiento verbal del paciente y su madre

Servicio de Pediatría
DEPARTAMENTO DE SALUD ALICANTE - HOSPITAL GENERAL

CASO CLÍNICO

Paciente de 14 años…

Acude al centro de salud un paciente de 14 años procedente de Ucrania, consultando por dolor e inflamación en 1º dedo del pie

En la exploración física, llaman la atención:



Área de hipertricosis lumbosacra
Masa palpable

Imágenes obtenidas con el consentimiento verbal del paciente y su madre

Servicio de Pediatría
DEPARTAMENTO DE SALUD ALICANTE - HOSPITAL GENERAL

CASO CLÍNICO

Alarmas…

Ante la **sospecha de disrafismo espinal** se solicita radiografía de columna lumbar, resonancia magnética cerebral y de columna y se deriva a **Neurología infantil y Neurocirugía**

Servicio de Pediatría
DEPARTAMENTO DE SALUD
ALICANTE - HOSPITAL GENERAL

CONCEPTOS CLAVE

¿Qué es un disrafismo espinal?

Grupo de malformaciones congénitas producidas por un **defecto en el cierre del tubo neural** y/o de los elementos vertebrales posteriores

Por qué importa

Déficits neurológicos, ortopédicos, esfinterianos...

Cómo se sospecha

Signos de alarma

Cómo se confirma

RM de columna lumbosacra.

Servicio de Pediatría
DEPARTAMENTO DE SALUD
ALICANTE - HOSPITAL GENERAL

CONCEPTOS CLAVE

Embriología

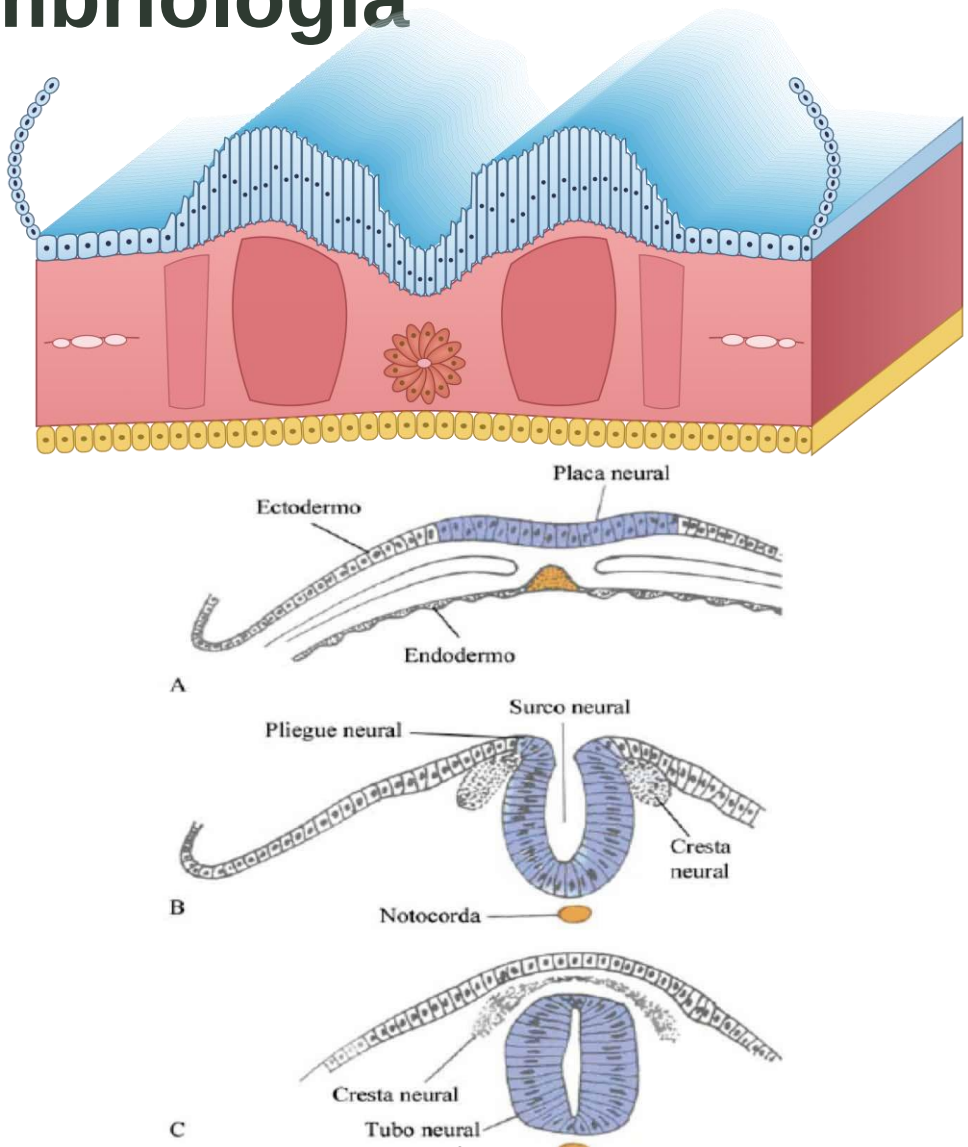

Fuente: García de Sola R, Pulido Rivas P. Principales malformaciones del sistema nervioso. neurorgs.net; 2023.

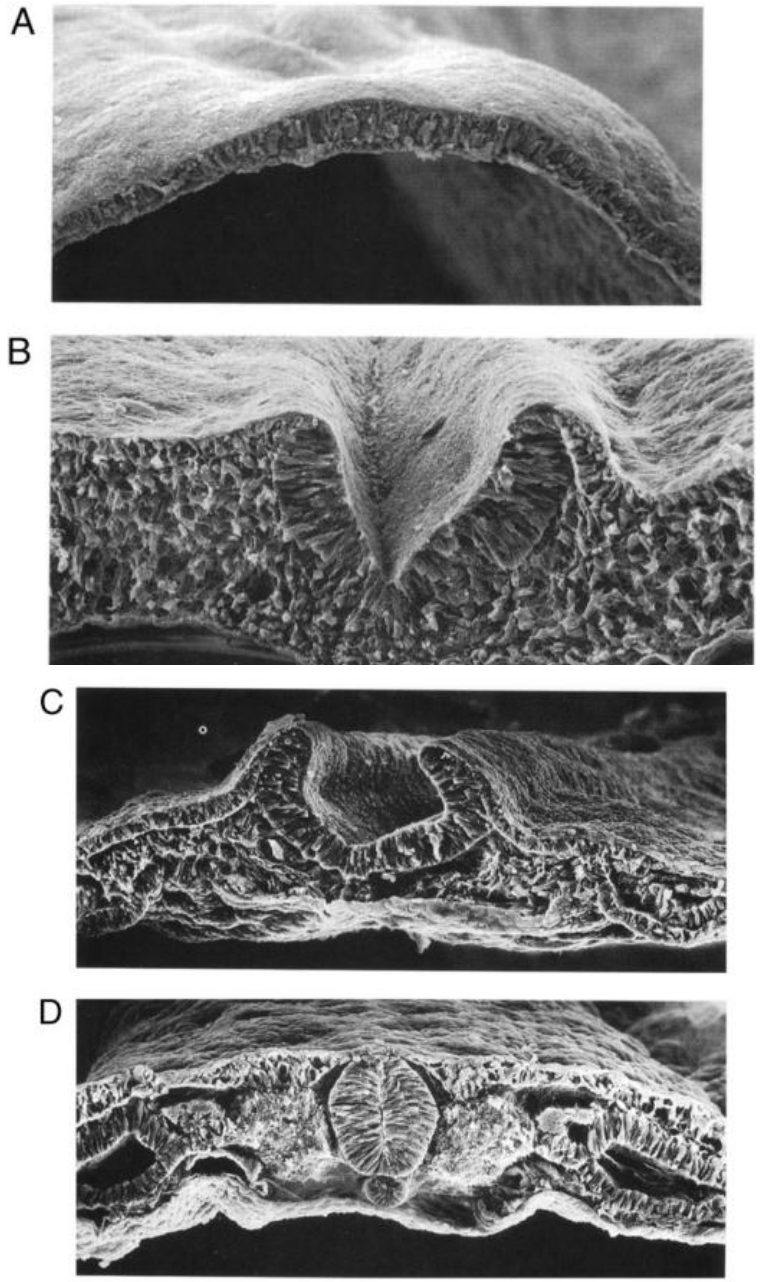

Scanning electron microscopy of primary neurulation in chick embryos. Fuente: Dias M, Partington M. Pediatrics. 2015;136(4):e1105-19

Servicio de Pediatría
DEPARTAMENTO DE SALUD
ALICANTE - HOSPITAL GENERAL

CONCEPTOS CLAVE

Embriología

Neurulación primaria

- Cierre del neuróporo anterior
- Cierre del neuróporo posterior

Disrafismos espinales abiertos

Disyunción

Disrafismos espinales cerrados

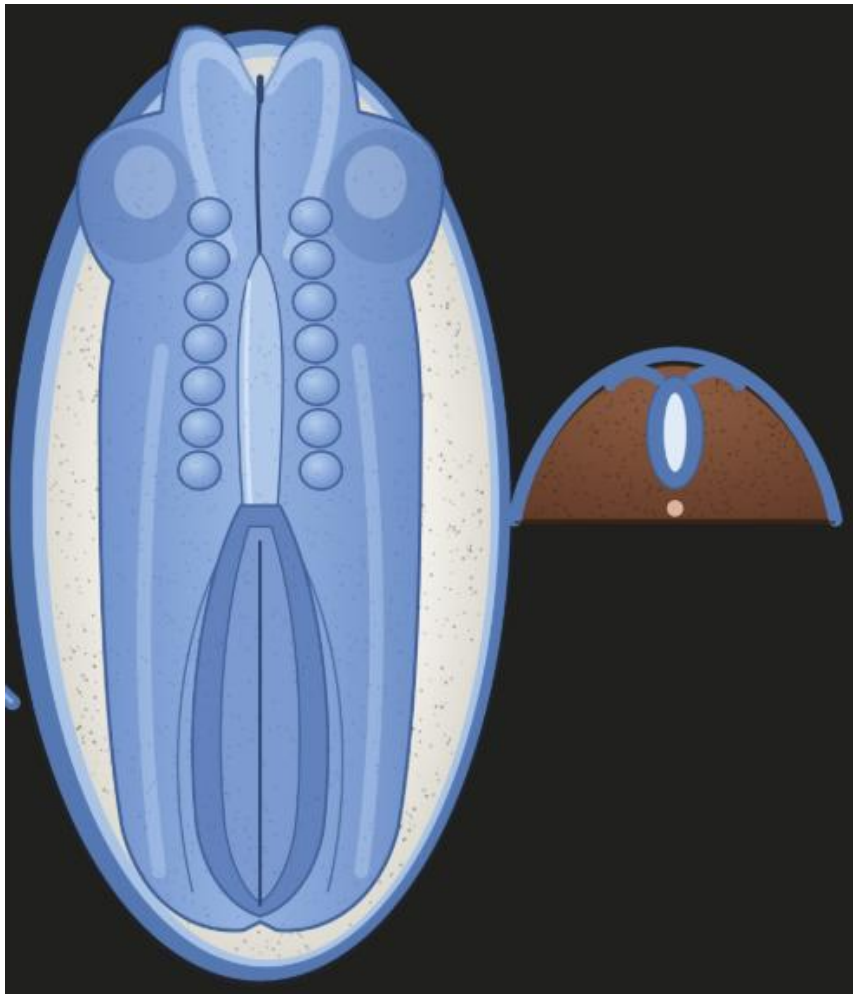

Servicio de Pediatría
DEPARTAMENTO DE SALUD
ALICANTE - HOSPITAL GENERAL

CONCEPTOS CLAVE

Embriología

Neurulación secundaria

Disrafismos espinales cerrados

Malformaciones del intestino posterior y sistema urogenital

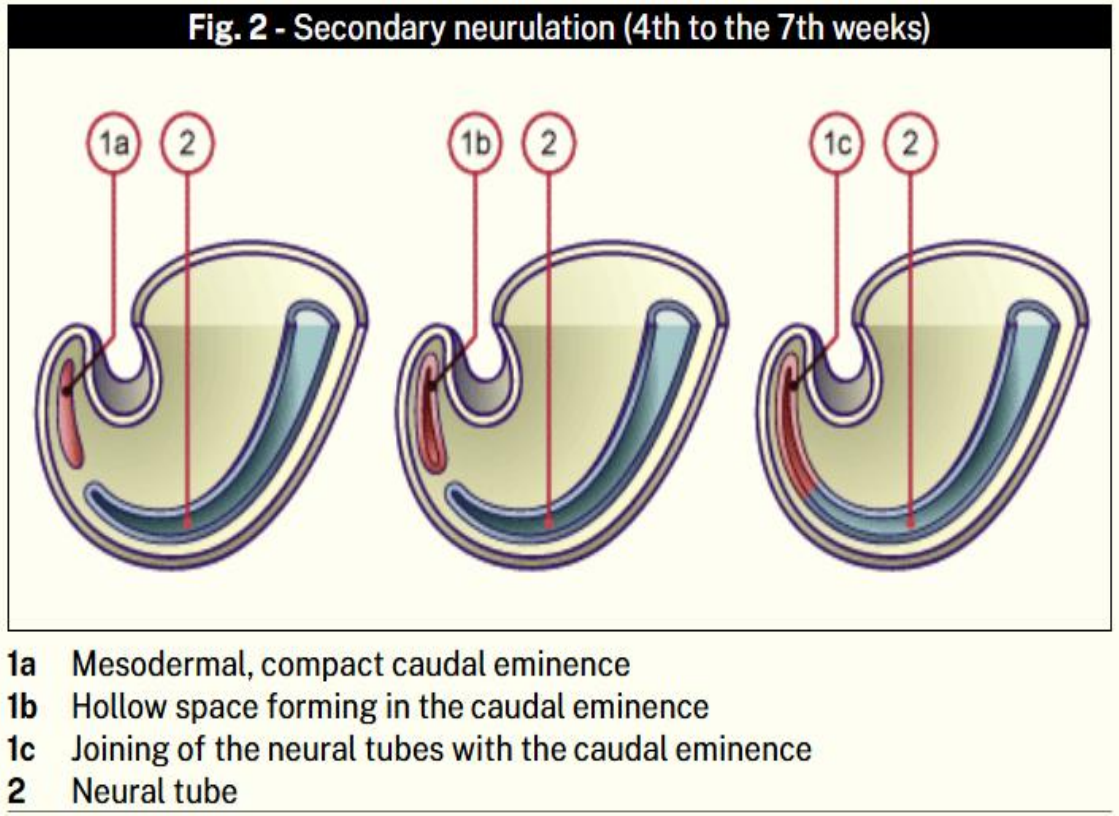

Fuente: Primary and secondary neurulation. embryology.ch; [s.f.].

Servicio de Pediatría
DEPARTAMENTO DE SALUD
ALICANTE - HOSPITAL GENERAL

CONCEPTOS CLAVE

Embriología

Ascenso del cono medular hasta L1-L2

Anclaje medular (por debajo de L2-L3)

Síndrome de médula anclada

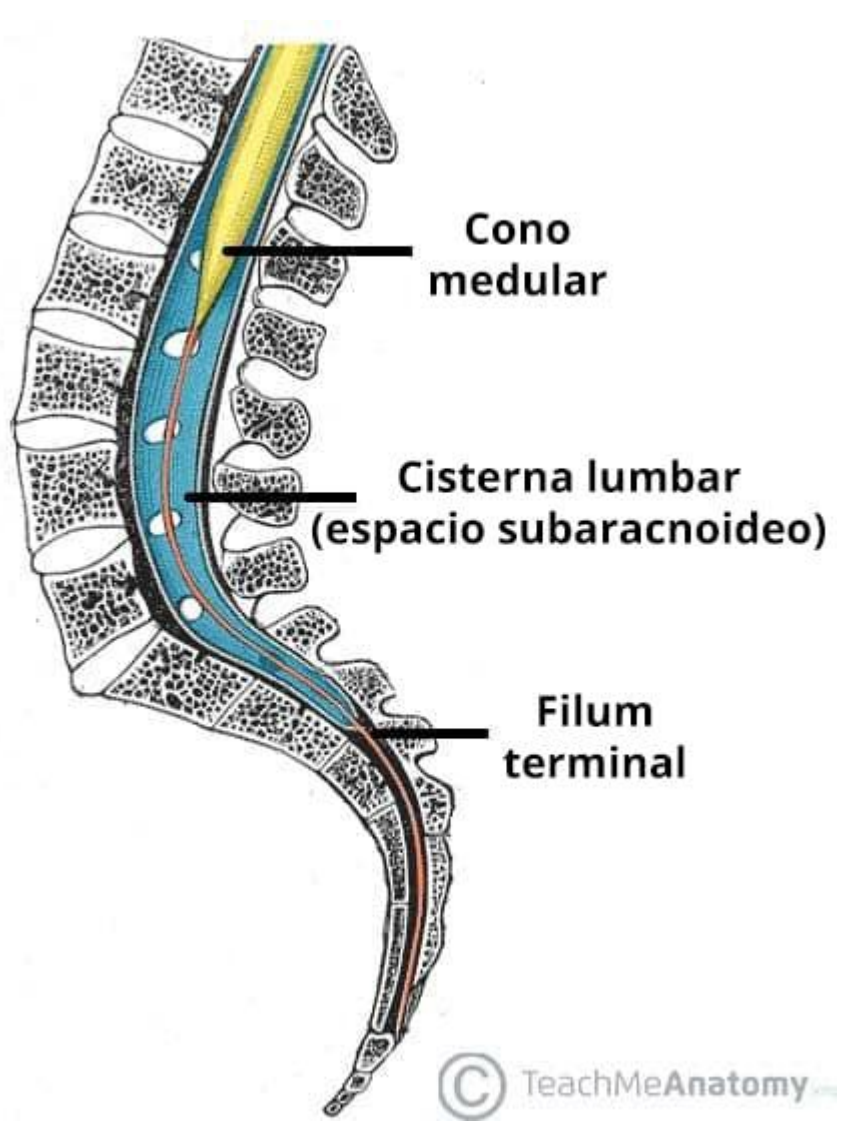

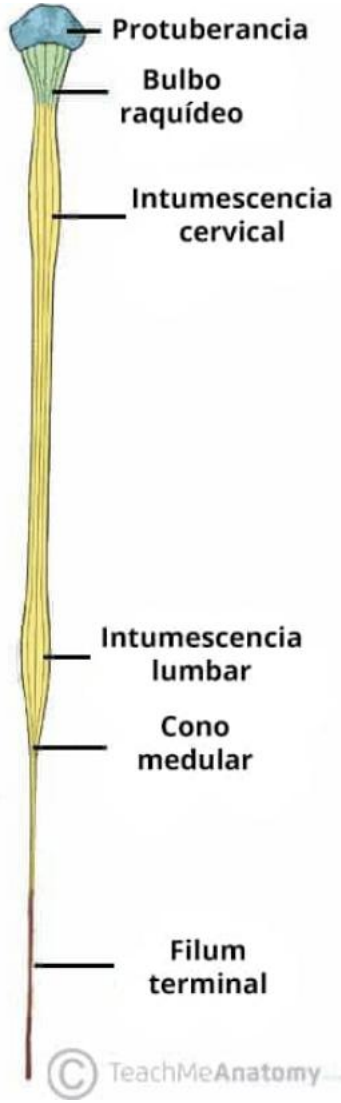

Fuente: Bath M. La médula espinal. TeachMeAnatomy; 2025.

Servicio de Pediatría
DEPARTAMENTO DE SALUD
ALICANTE - HOSPITAL GENERAL

Signos de alarma: estigmas cutáneos

Ante un marcador cutáneo, el pediatra decide

- (1) Observar
- (2) Valorar un estudio de imagen — y de qué tipo
- (3) Solicitar una consulta neuroquirúrgica

El valor predictivo de estos marcadores no está claro, aunque se estratifican en categorías de riesgo[1]

Table 4. Pooled Incidence of Occult Spinal Dysraphism in Neonates and Infants With Various Cutaneous Stigmata According to Cutaneous Stigmata[a]

Table 4. Pooled Incidence of Occult Spinal Dysraphism in Neonates and Infants With Various Cutaneous Stigmata According to Cutaneous Stigmata[a]

Cutaneous stigmata	Studies, No.	Summary estimate: Pooled proportion, % (95% CI)	Summary estimate: *P* value for heterogeneity[b]	Summary estimate: I^2, %[c]	*P* value
Patients with stigmata					
Single[5,6,8,13,16-18]	7	2.3 (1.5-3.5)	.83	18.8	<.001
Combined[5,6,8,13,16-18]	7	10.5 (6.9-15.8)	.43	38.4	
Patients with a dimple					
Simple[6,9,12-18]	9	0.6 (1.4-2.1)	>.99	61.5	.001
Atypical[6,12-14]	4	8.8 (4.5-16.6)	.35	47.1	

[a] Because of the small number of included studies (ie, <10), a *P* value for a reporting bias was not available.

[b] *P* value was determined by the Q method to test the heterogeneity of the pooled data, with $P < .05$ indicating substantial heterogeneity.

[c] Higgins index for heterogeneity (>50% indicating significant heterogeneity).

Fuente: Choi SJ, et al. JAMA Netw Open. 2020;3(7):e207221.

SIGNOS DE ALARMA

Marcadores cutáneos: Alto riesgo

En el **3% de RN normales**; el 70% de las malformaciones medulares tiene al menos un marcador de alto riesgo[1]

1 Hipertricosis en línea media posterior



FIGURE 8
Fawn tail in child with split cord malformation.

2 Lipoma subcutáneo y apéndices caudales

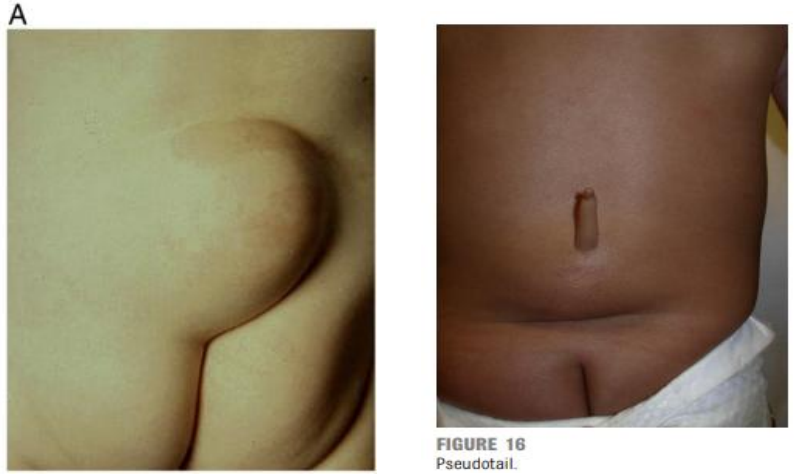

FIGURE 16
Pseudotail.

3 Hemangioma infantil en línea media lumbar



4 Meningocele atrésico

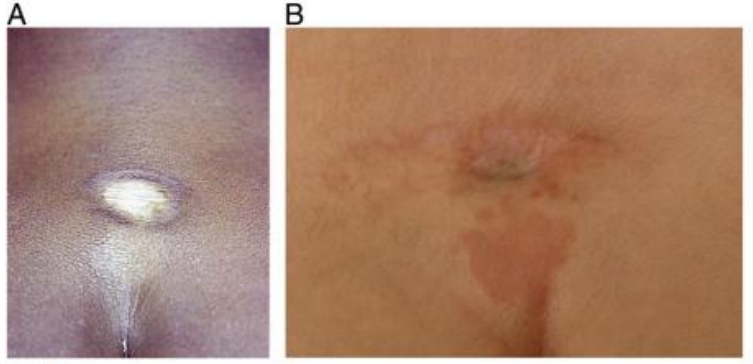

FIGURE 5
Atretic meningocele. A, Scarified "cigarette paper" skin lesion. B, Similar lesion with surrounding capillary malformation.

Servicio de Pediatría
DEPARTAMENTO DE SALUD ALICANTE - HOSPITAL GENERAL

Fuente: Dias M, Partington M. Pediatrics. 2015;136(4):e1105-19

Marcadores cutáneos: Riesgo intermedio

1 Manchas en vino de Oporto



2 Nevus flammeus simplex (manchas salmón)



Servicio de Pediatría
DEPARTAMENTO DE SALUD
ALICANTE - HOSPITAL GENERAL

Fuente: Dias M, Partington M. Pediatrics. 2015;136(4):e1105-19

SIGNOS DE ALARMA

Marcadores cutáneos: Bajo riesgo

1

Hallazgos aislados, sin relevancia clínica

Fositas coccígeas (4% de la población)
Vello lumbosacro difuso y uniforme
Manchas café con leche aisladas
Manchas mongólicas o azules aisladas
Máculas o pápulas hipo e hipermelanóticas
Pliegue interglúteo desviado o bifurcado — aumenta el riesgo si se asocia a otros marcadores

De manera aislada no requieren evaluación adicional

Servicio de Pediatría
DEPARTAMENTO DE SALUD
ALICANTE - HOSPITAL GENERAL

CLASIFICACIÓN

Dos grandes grupos

Disrafismos ABIERTOS

Defecto abierto de neurulación primaria

- Tejido neural expuesto
- 1-2 por cada 1000 RNV (2)
- Alta asociación con malformaciones craneales (Chiari II) e hidrocefalia

Disrafismos CERRADOS

Piel íntegra cubriendo el defecto

- Con masa subcutánea, o sin masa (a su vez, simples o complejos)
- El único signo visible puede ser un estigma cutáneo lumbosacro

Servicio de Pediatría
DEPARTAMENTO DE SALUD
ALICANTE - HOSPITAL GENERAL

CLASIFICACIÓN

Disrafismos espinales abiertos



Fuente: AEBHA. La espina bífida o mielomeningocele. aebha.org; 2025.

Meningocele

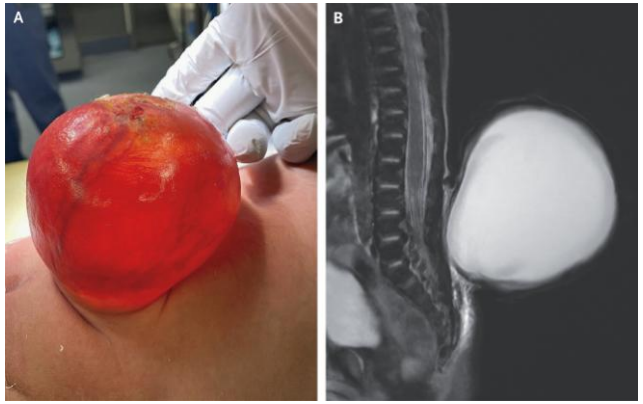

Fuente: Parker T, Kahle KT. N Engl J Med. 2025;392(1):e1.

Mielosquisis



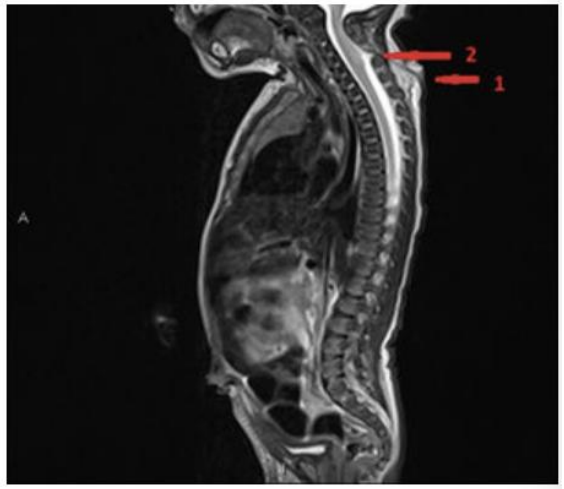

Fuente: Aguilera Rodríguez E, et al. An Pediatr (Barc). 2025;102(2):503700

Mielomeningocele



FIGURE 2
MMC. The placode can be seen with its midline neural groove and is attached to the skin around its edges.

Fuente: Dias M, Partington M. Pediatrics. 2015;136(4):e1105-19

Servicio de Pediatría
DEPARTAMENTO DE SALUD
ALICANTE - HOSPITAL GENERAL

CLASIFICACIÓN

Disrafismos espinales cerrados con masa subcutánea

Lipomielomeningocele

Lipoma subcutáneo que atraviesa un defecto de la fascia, el arco vertebral y la duramadre, fusionándose con una médula anormalmente baja y anclada

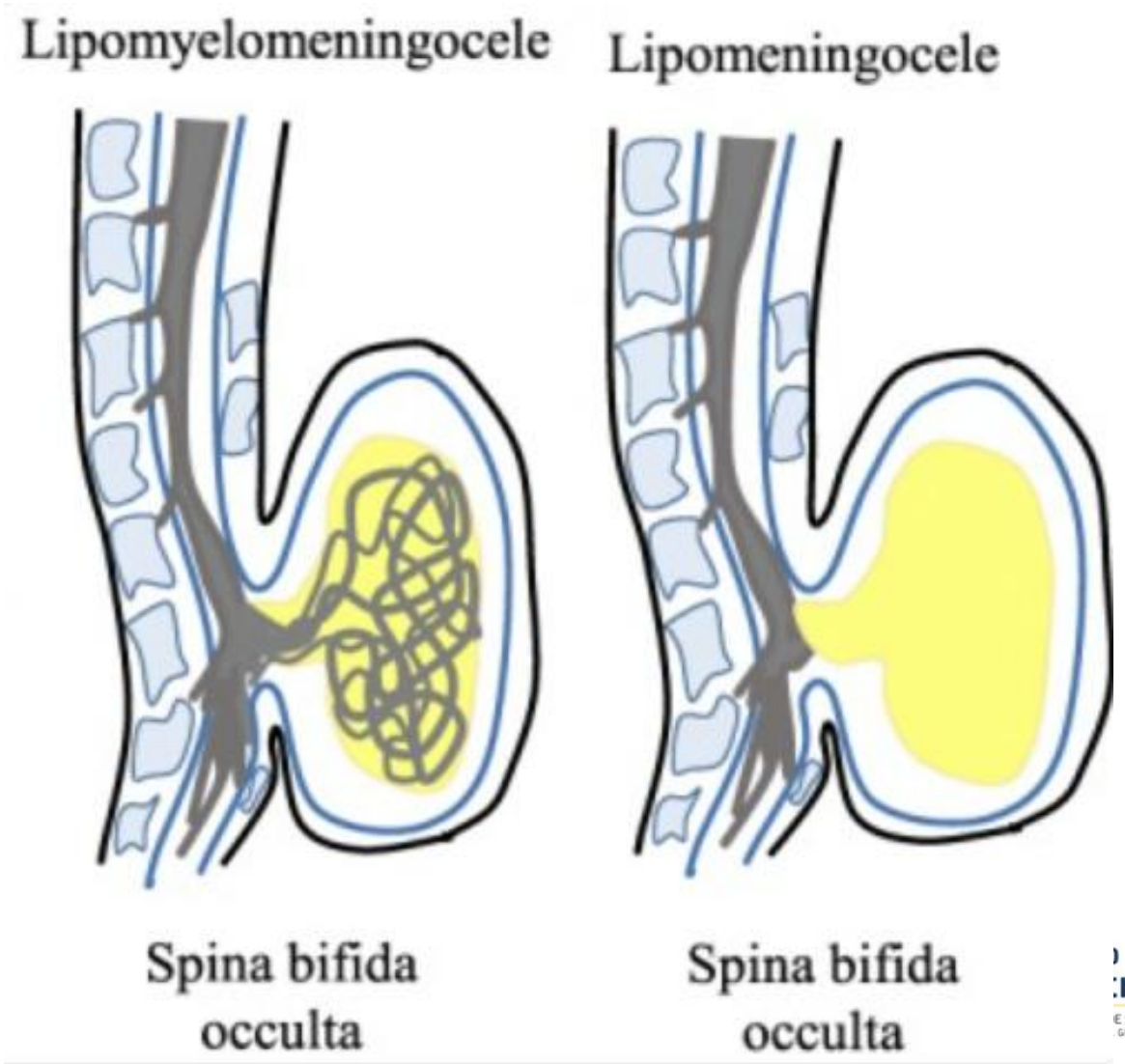

Adaptada de: Sahmat A, et al. Front Pediatr. 2017;5:237.

CLASIFICACIÓN

Disrafismos espinales cerrados con masa subcutánea

Meningocele (cerrado)

Distensión meníngea cubierta de piel íntegra, sin afectación del tejido neural



FIGURE 4
Meningocele, covered with full-thickness skin.

Fuente: Dias M, Partington M. Pediatrics. 2015;136(4):e1105-19

Servicio de Pediatría
DEPARTAMENTO DE SALUD ALICANTE - HOSPITAL GENERAL

CLASIFICACIÓN

Disrafismos espinales cerrados con masa subcutánea

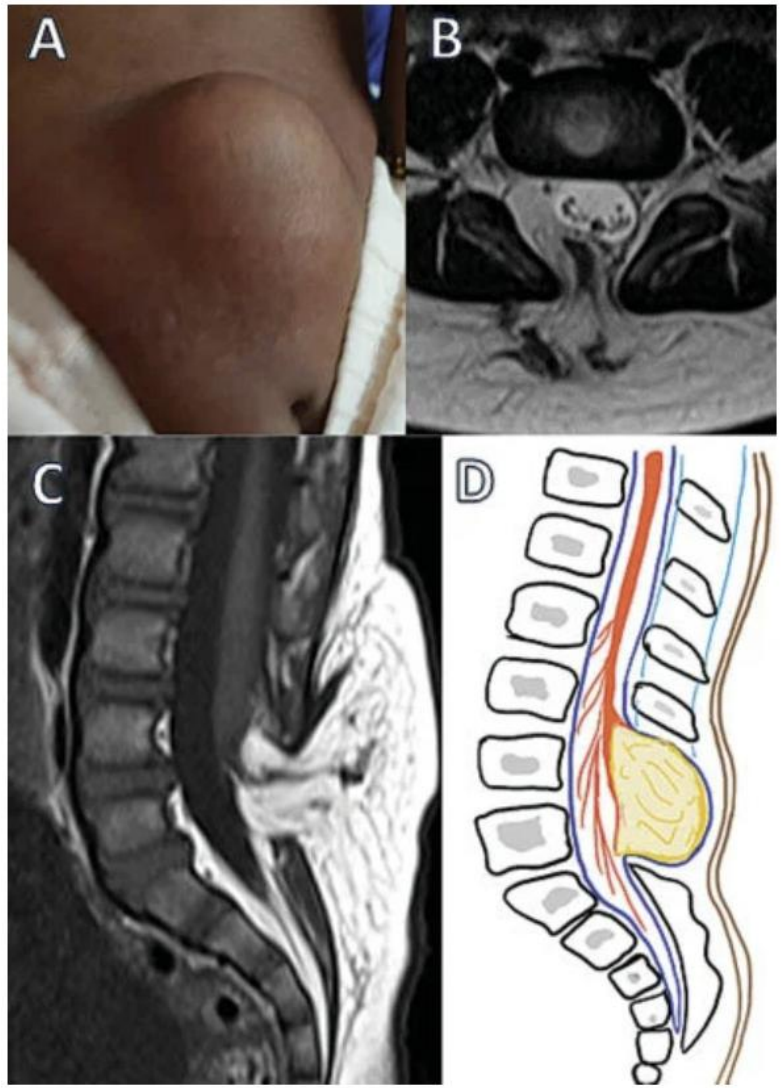

Fuente: Foundation SASHA. Lipomyelocele. foundationsasha.org; [2025]

Lipomielocele

Lipoma unido a la placa neural dentro del canal vertebral

Servicio de Pediatría
DEPARTAMENTO DE SALUD
ALICANTE - HOSPITAL GENERAL

CLASIFICACIÓN

Disrafismos espinales cerrados con masa subcutánea

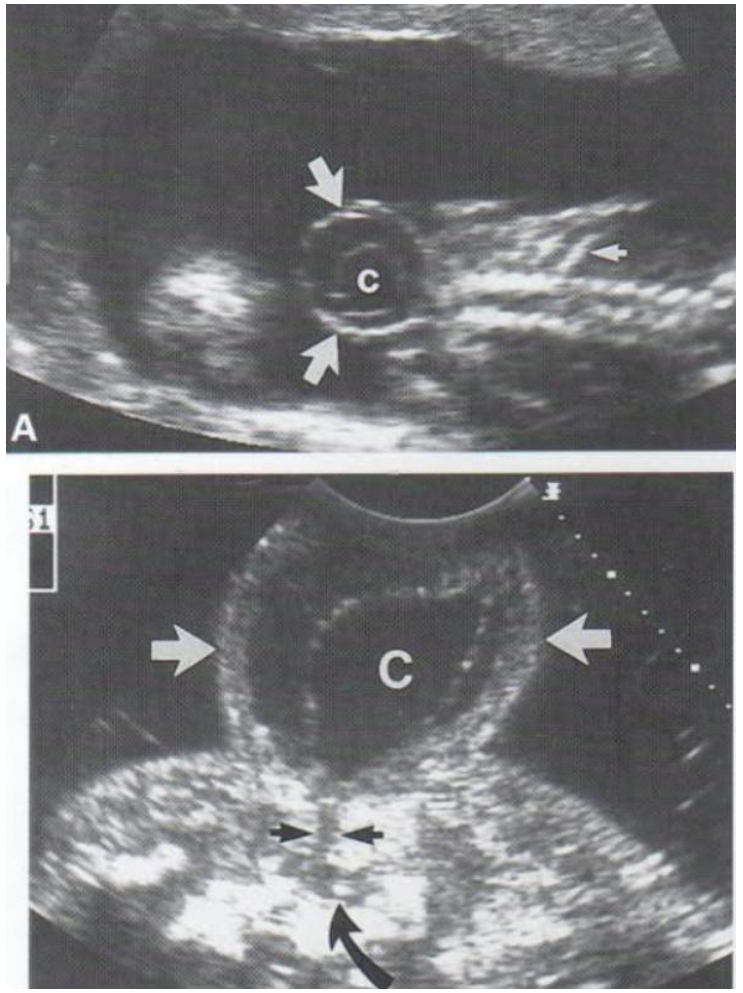

Fuente: IMCS Curso de Ecografía [Facebook]; [2020].



FIGURE 7
Large myelocystocele.

Fuente: Dias M, Partington M. Pediatrics. 2015;136(4):e1105-19

Mielocistocele

Dilatación quística del canal ependimario terminal, asociada a un meningocele cubierto de piel

Servicio de Pediatría
DEPARTAMENTO DE SALUD
ALICANTE - HOSPITAL GENERAL

CLASIFICACIÓN

Disrafismos espinales cerrados sin masa subcutánea

SIMPLES

Lipoma del filum terminale

Lipoma intradural: tejido graso dentro del canal

Ventrículo terminal persistente: dilatación quística del extremo caudal del conducto ependimario

Tracto sinusal dérmico: trayecto epitelizado desde la piel hasta el canal

COMPLEJOS

Médula dividida

- **Tipo I** = **diastematomielia**: dos hemimédulas, cada una con su propia duramadre, tabique óseo rígido
- **Tipo II**: dos hemimédulas dentro de un único saco dural, tabique fibroso no rígido

Disgenesia espinal segmentaria: defectos en la formación notocordal segemntaria

Síndromes caudales

Servicio de Pediatría
DEPARTAMENTO DE SALUD ALICANTE - HOSPITAL GENERAL

Fuente: Lee S, Lipoma of the filum terminale. Case study, Radiopaedia.org (Accessed on 28 Sep 2026) https://doi.org/10.53347/rID-176004

CLASIFICACIÓN

Disrafismos espinales cerrados sin masa subcutánea

SIMPLES

Lipoma del filum terminale

Lipoma intradural: tejido graso dentro del canal

Ventrículo terminal persistente: dilatación quística del extremo caudal del conducto ependimario

Tracto sinusal dérmico: trayecto epitelizado desde la piel hasta el canal

Médul

- **Tipo** hem dura
- **Tipo** únic

Disgen en la forn

Síndro

ia

un rígido

fectos

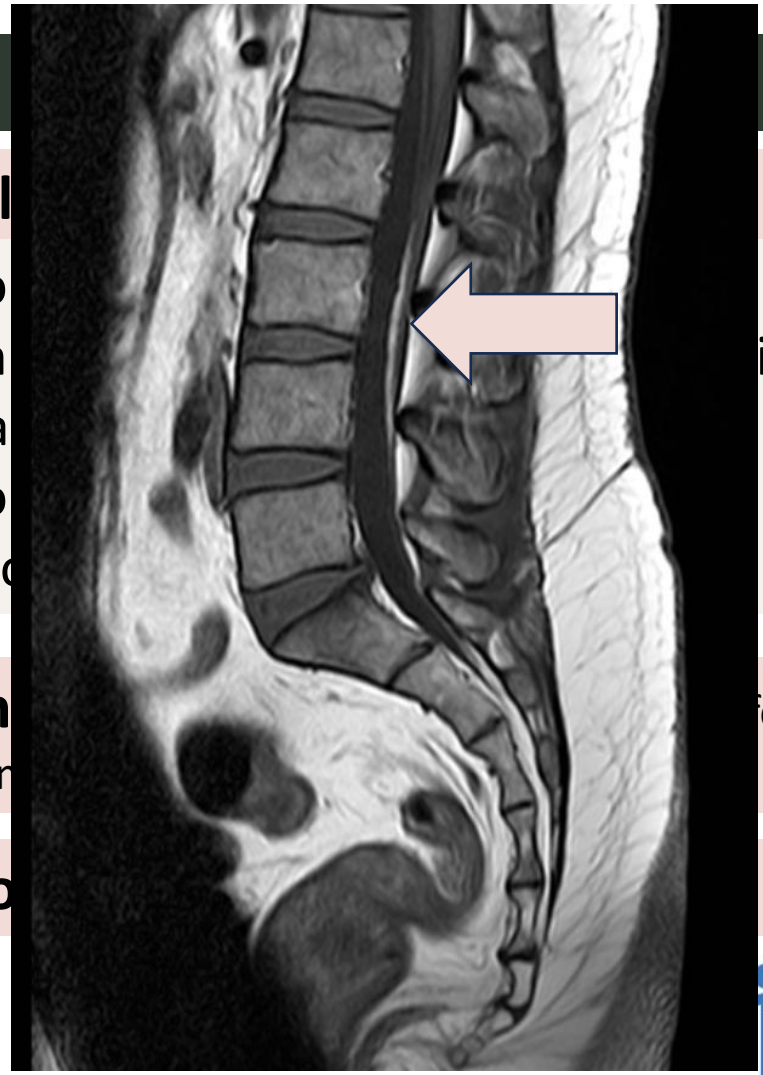

Fuente: Lee S, Lipoma of the filum terminale. Case study, Radiopaedia.org (Accessed on 28 Sep 2026) https://doi.org/10.53347/rID-176004

Servicio de Pediatría
DEPARTAMENTO DE SALUD ALICANTE - HOSPITAL GENERAL

CLASIFICACIÓN

TSD vs. fosita coccígea inocente

TSD lumbosacro

Patológico: requiere cirugía

- Tracto congénito epitelial en línea media
- 1 de cada 2.500 nacidos vivos[1]
- Siempre anormal: requiere corrección quirúrgica completa[1]

Fosita coccígea

Inocente: no requiere estudio

- **Fosita simple**: <5 mm, en línea media, a <2,5 cm del ano. A menos de 1 cm del cóccix, dentro del pliegue interglúteo[1]
- No conectada con la médula espinal: no requiere estudio ni tratamiento[1]

▲ TSD: por encima de la línea (anormal)

Fosita: en o por debajo (normal) ▼

Servicio de Pediatría
DEPARTAMENTO DE SALUD ALICANTE - HOSPITAL GENERAL

CLASIFICACIÓN

TSD vs. fosita coccígea inocente

TSD lumbosacro

Patológico: requiere cirugía

- Tracto congénito epitelial en línea media
- 1 de cada 2.500 nacidos vivos[1]
- Siempre anormal: requiere corrección quirúrgica completa[1]

▲ TSD: por encima de la línea (anormal)

Fosi

Inoce

- **Fosi** ínea med A menos de 1 el plieg
- No c a espi ni trata

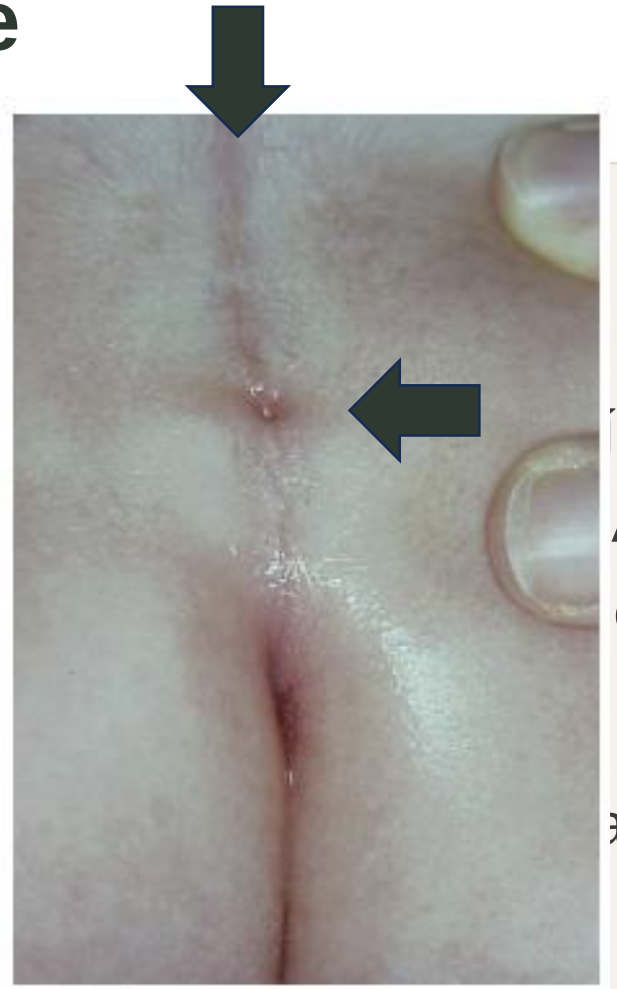

FIGURE 9
Benign coccygeal dimple within the gluteal cleft and overlying the tip of the coccyx.

Fosita: en o por debajo (normal) ▼

Servicio de Pediatría
DEPARTAMENTO DE SALUD ALICANTE - HOSPITAL GENERAL

CLASIFICACIÓN

TSD vs. fosita coccígea inocente



Fosita coccígea

Inocente: no requiere estudio

- **Fosita simple**: <5 mm, en línea media, a <2,5 cm del ano. A menos de 1 cm del cóccix, dentro del pliegue interglúteo[1]
- No conectada con la médula espinal: no requiere estudio ni tratamiento[1]

Fosita: en o por debajo (normal) ▼

Servicio de Pediatría
DEPARTAMENTO DE SALUD ALICANTE - HOSPITAL GENERAL

CLASIFICACIÓN

TSD: presentación clínica y manejo

Formas de presentación

- Presencia de un **tracto cutáneo visible**[1]
- **Infección del SNC**: meningitis o absceso intraespinal[1]
- **Meningitis aséptica** por quiste dermoide/epidermoide[1]
- **Compresión medular** por crecimiento del quiste[1]
- Deterioro neurológico por **anclaje**[1]

Diagnóstico y manejo

- Al nacimiento: ecografía
- Después: **RM** (planifica la cirugía; no decide si operar)[1]

Servicio de Pediatría
DEPARTAMENTO DE SALUD
ALICANTE - HOSPITAL GENERAL

CLASIFICACIÓN

Disrafismos espinales cerrados sin masa subcutánea

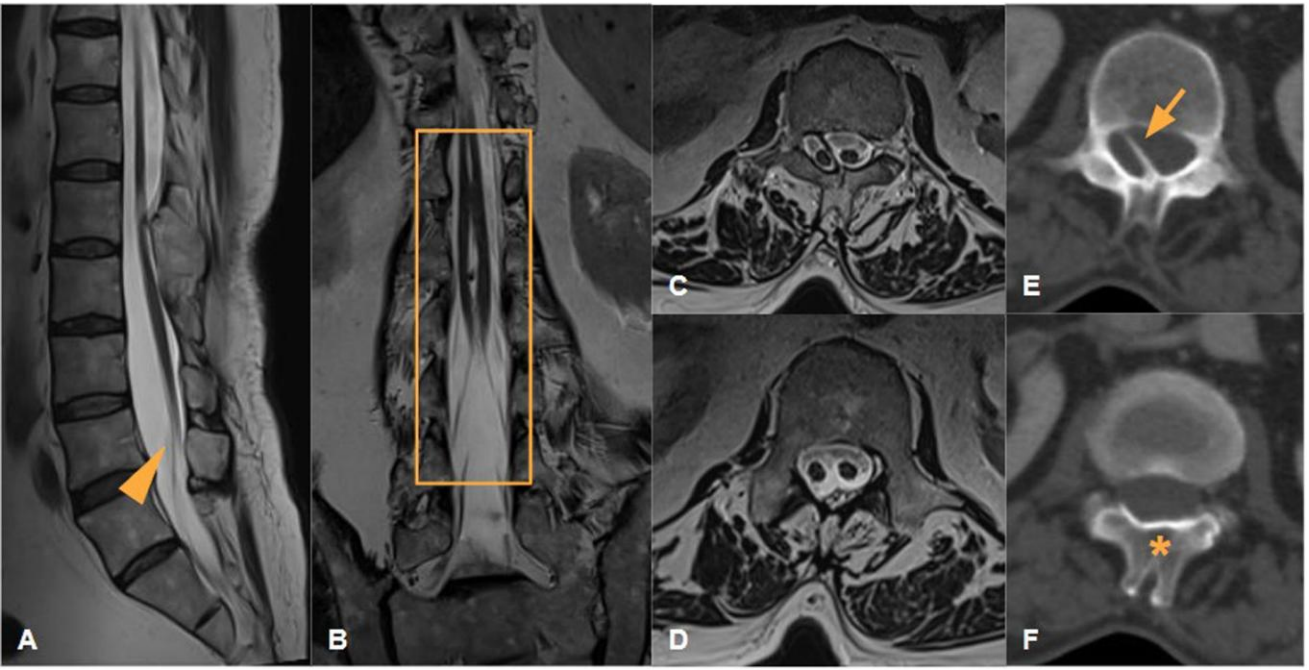

Hombre de 57 años con molestias en la zona inferior de la espalda, hormigueos y frialdad en EEII. RM y TC de columna. A) RM Sagital TSE T2. B) RM Coronal TSE T2. C y D) RM transversales TSE T2. E y F) TC columna cortes transversales. Diastematomielia tipo I, con barra óseo-cartilaginosa en L1 (flecha), con trayecto oblicuo y médula anclada (punta de flecha). Hemicordones simétricos (rectángulo) con sacos durales independientes (imágenes C y D). Anomalía de fusión a nivel D12. Anomalías del desarrollo del arco posterior en cuerpos vertebrales dorsales (asterisco).

Figura 3. Tomada de: Briceño Torralba P, et al. Radiologia. 2025;67(5):101624.

COMPLEJOS

Médula dividida

- **Tipo I** = **diastematomielia**: dos hemimédulas, cada una con su propia duramadre, tabique óseo rígido
- **Tipo II**: dos hemimédulas dentro de un único saco dural, tabique fibroso no rígido

Disgenesia espinal segmentaria: defectos en la formación notocordal segmentaria

Síndromes caudales

Servicio de Pediatría
DEPARTAMENTO DE SALUD ALICANTE - HOSPITAL GENERAL

PRUEBAS COMPLEMENTARIAS

Hallazgos en la RM

Imágenes obtenidas con el consentimiento verbal del paciente y su madre

- La **RM** cuenta con la base de evidencia más sólida(3)
- La **ecografía** presenta un nivel de evidencia más bajo(3)

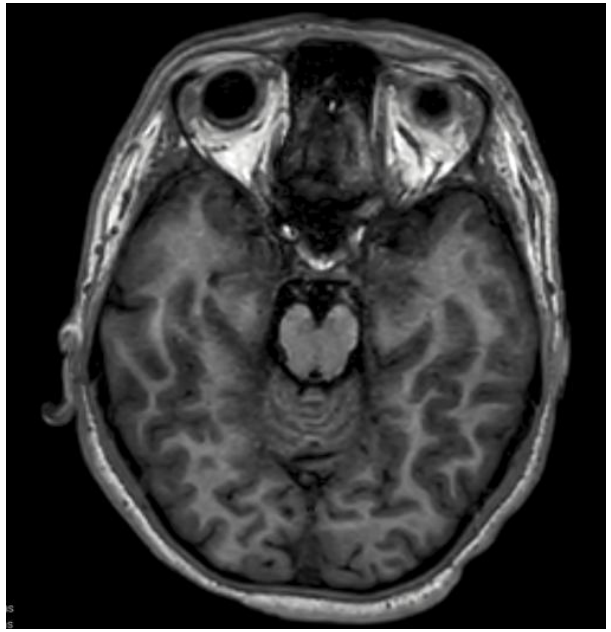

RMN T1 craneal normal

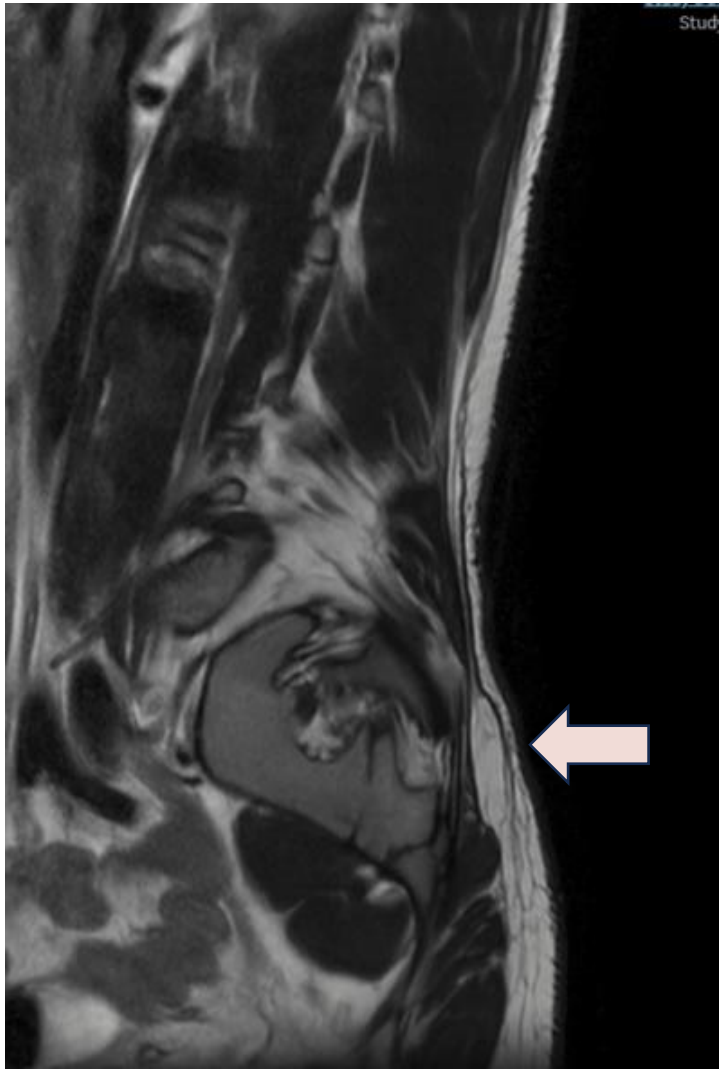

RMN T2. **Espina bífida**. Tejido de señal graso y fibroso compatible con proliferación hamartomatosa

Servicio de Pediatría
DEPARTAMENTO DE SALUD
ALICANTE - HOSPITAL GENERAL

Hallazgos en la RM

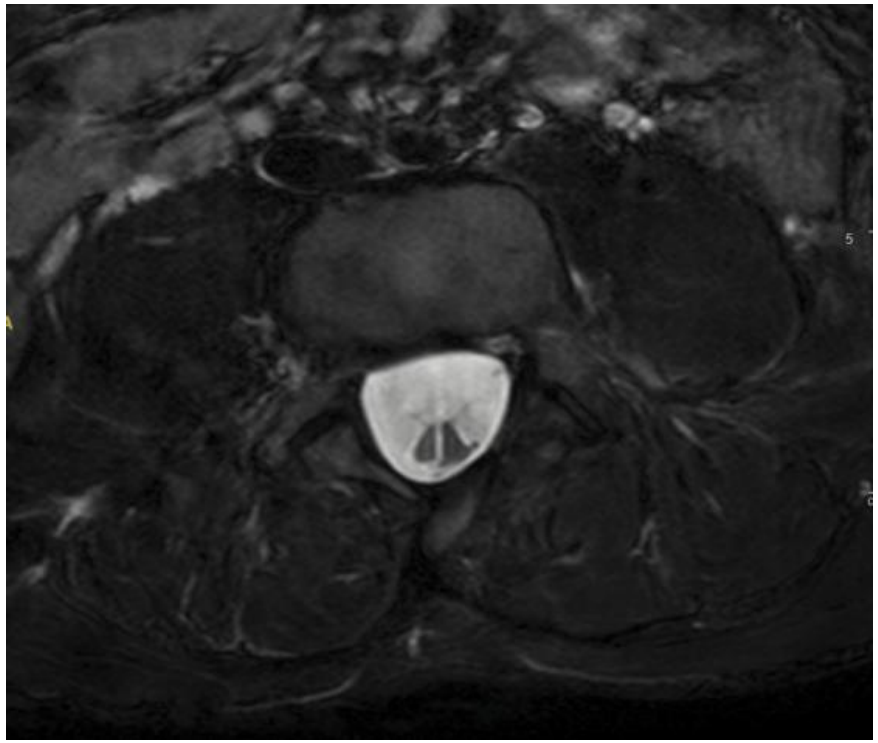



RMN T2
Médula dividida tipo II
(“Diastematomielia”)

PRUEBAS COMPLEMENTARIAS

Hallazgos en la RM



RMN T1

Lipoma de filum terminale 40x2 mm

Servicio de Pediatría
DEPARTAMENTO DE SALUD
ALICANTE - HOSPITAL GENERAL

PRUEBAS COMPLEMENTARIAS

Hallazgos en la RM

RMN T2
Cono medular bajo a nivel de L4



Servicio de Pediatría
DEPARTAMENTO DE SALUD
ALICANTE - HOSPITAL GENERAL

Médula anclada: definición y clínica

Cono medular anormalmente bajo (**por debajo del espacio L2-L3**), habitualmente con un filum engrosado (diámetro > 2 mm; normal < 1 mm) y/o un lipoma asociado

Clínica a vigilar activamente

- Alteración de la **marcha** → inclinación del cuerpo hacia delante
- Deformidades progresivas del **pie** → pie derecho cavo-equino
- **Atrofia muscular** → atrofia de gemelo derecho y dorsiflexores de tobillo derecho (pie caído)
- **Dolor** lumbar o en miembros inferiors → no refiere

Médula anclada: definición y clínica

Clínica a vigilar activamente

- **Déficits sensitivos** → no clínicamente, se solicitan **potenciales evocados** somatosensoriales
- **Disfunción vesical o intestinal** → no clínicamente, se solicita **estudio urodinámico**
- **Escoliosis progresiva** (Liberación) → Asimetría lumbar, Adams +
- **Anomalías tróficas:** piel fina, brillante y sin vello → acortamiento MID 1 cm (plantillas)

Médula anclada: manejo

Tratamiento quirúrgico

- Laminectomía lumbosacra limitada con sección del filum (+/- extirpación de lipoma)
- Osteotomía de acortamiento vertebral

Valoración neuroquirúrgica individualizada
¿Cirugía profiláctica del cono medular bajo?

Otros hallazgos: ortopedia, RHB y rasgos asociados

Neurodesarrollo

- Retraso del desarrollo psicomotor
- Antecedente de convulsiones febriles en la infancia
- Estrabismo divergente del ojo derecho
- Rasgos leves: diastema de incisivos centrales, orejas grandes de implantación baja, manos toscas
- Maloclusión tipo II de Angle y prognatismo (valorado por Odontología)

- **Pruebas genéticas** → Array CGH y exoma→ no informativos
- **Analítica hormonal y metabólica** (Hormonas sexuales, suprarrenales, eje de crecimiento, vitamina D, insulina y péptido C)→ dentro de la normalidad

Servicio de Pediatría
DEPARTAMENTO DE SALUD
ALICANTE - HOSPITAL GENERAL

Manejo interdisciplinar

Disrafismo cerrado (oculto) lumbosacro, complejo y multilesional

Componente **simple** (lipoma de filum) + componente **complejo** (SCM/diastematomielia tipo II) + cono medular bajo, como expresión de tethering

1 **Odontología**

Maloclusión tipo II de Angle
Prognatismo

2 **Neurocirugía**

Coordina el diagnóstico y el seguimiento del disrafismo espinal

3 **Traumatología y Rehabilitación**

Pie derecho cavo-equino y dismetría de miembros inferiores→ tratado con plantillas
Atrofia de gemelo y dorsiflexores; asimetría lumbar

4 **Neurología**

Retraso del desarrollo, antecedente de convulsiones febriles, estrabismo divergente

Servicio de Pediatría
DEPARTAMENTO DE SALUD ALICANTE - HOSPITAL GENERAL

SÍNTESIS

Nuestro caso, y lo esencial

1. Buscar **estigmas cutáneos** en el paciente pediátrico y clasificarlos según el riesgo
2. Identificar **signos de médula anclada**
3. Entender el **origen embriológico** común de la piel y el sistema nervioso en el ectodermo
4. Conocer la **clasificación básica** de los disrafismos espinales: abiertos y cerrados
5. Un disrafismo complejo puede **combinar** varias entidades a la vez
6. El manejo es **multidisciplinar**

Servicio de Pediatría
DEPARTAMENTO DE SALUD
ALICANTE - HOSPITAL GENERAL

REFERENCIAS

Bibliografía

1. Dias MS, Partington M; Section on Neurologic Surgery. Congenital brain and spinal cord malformations and their associated cutaneous markers. Pediatrics. 2015;136(4):e1105-19. doi:10.1542/peds.2015-2852
2. Greenberg MS. Greenberg's handbook of neurosurgery. 11th ed. New York: Thieme; 2026.
3. Hsieh P, Apaydin E, Briggs RG, Al-Amodi D, Aleman A, Dubel K, et al. Diagnosis and treatment of tethered spinal cord: a systematic review. Pediatrics. 2024;154(5):e2024068270. doi:10.1542/peds.2024-068270
4. He K, Wang K, Liu Z, Zhang L, Liu S, Zhang X, et al. Tethered cord syndrome from pediatric and adult perspectives: a comprehensive systematic review of 6135 cases. Neurosurg Focus. 2024;56(6):E18. doi:10.3171/2024.3.FOCUS23899
5. Choi SJ, Yoon HM, Hwang JS, Suh CH, Jung AY, Cho YA, et al. Incidence of occult spinal dysraphism among infants with cutaneous stigmata and proportion managed with neurosurgery: a systematic review and meta-analysis. JAMA Netw Open. 2020;3(7):e207221. doi:10.1001/jamanetworkopen.2020.7221
6. García de Sola R, Pulido Rivas P. Tema II. Principales malformaciones del sistema nervioso (2020) [en línea]. Madrid: Unidad de Neurocirugía RGS; 2023 [actualizado 15 jun 2024; citado 27 sep 2026]. Disponible en: https://neurorgs.net/docencia/tema-ii-principales-malformaciones-del-sistema-nervioso-2020/
7. Primary and secondary neurulation. En: Human embryology. Organogenesis. Module 22: Nervous system [en línea]. Suiza: embryology.ch; [citado 27 sep 2026]. Disponible en: https://embryology.ch/en/organogenesis/nervous-system/early-embryonic-development-of-the-nervous-system/primary-and-secondary-neurulation.html
8. Bath M. La médula espinal [en línea]. Inglaterra: TeachMe Series Ltd; c2026 [actualizado 6 nov 2025; citado 27 sep 2026]. Disponible en: https://teachmeanatomy.info/es/espalda/nervios/medula-espinal/
9. Aguilera Rodríguez E, Egea Giménez ML, Arcas Navarrete E, Diez-Delgado Rubio J. Mielosquisis dorsal limitada cervical de diagnóstico neonatal. An Pediatr (Barc). 2025;102(2):503700. doi:10.1016/j.anpedi.2024.503700
10. Asociación de Espina Bífida e Hidrocefalia de Alicante (AEBHA). La espina bífida o mielomeningocele [en línea]. Alicante: AEBHA; c2025 [citado 27 sep 2026]. Disponible en: https://aebha.org/que-es-la-espina-bifida.html
11. Parker T, Kahle KT. Congenital spinal meningocele. N Engl J Med. 2025;392(1):e1. doi:10.1056/NEJMicm2410556

Servicio de Pediatría
DEPARTAMENTO DE SALUD
ALICANTE - HOSPITAL GENERAL