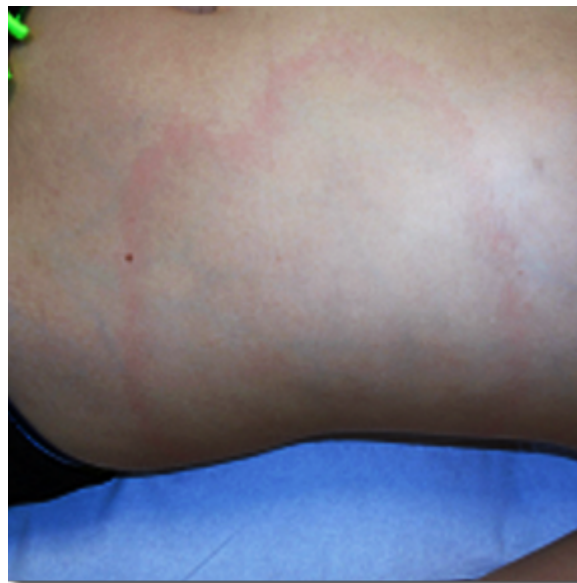




Imagen de la semana: Mamá, ¡no duele, pero no desaparece!

Mamá, ¡no duele, pero no desaparece!



Actividad no acreditada de acceso libre

Descripción

Niño de 11 años, previamente sano, que acude por una lesión anular en el abdomen de aproximadamente un mes de evolución. La lesión apareció mientras el paciente se encontraba en un entorno rural y fue creciendo centrífugamente sin asociar prurito ni dolor. No recuerda si presentó una picadura en esa zona. Por lo demás, asintomático en todo momento.

Horas lectivas: 1

Competencias 

Cómo citar

Ródenas Garcinuño T, Gómez Pérez O. Mamá, ¡no duele, pero no desaparece!. En Imagen de la semana. Continuum 2026. [en línea] [consultado el 05.05.2026]. Disponible en <http://continuum.aeped.es>

21 abril 2026

Acceder

Valoración

Nº de votos: 3

Realice esta actividad para poder valorarla.

© 2026 AEP Asociación Española de Pediatría · Paseo Pintor Rosales 22, 1º derecha 28008 Madrid | Aviso legal | Contacto

ISSN: 2444-409X | Desarrollo y edición: Lúa Ediciones 3.0 S.L.