

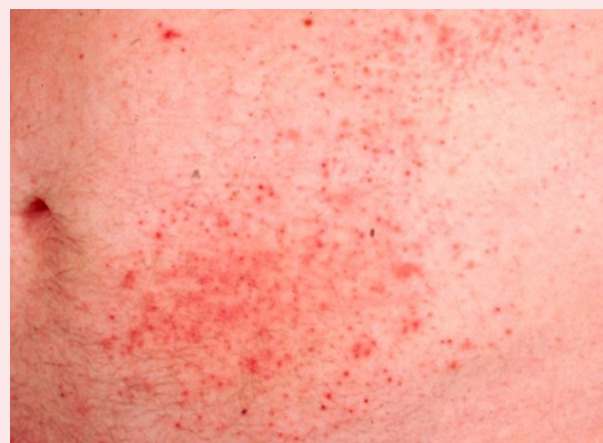
APROXIMACIÓN DIAGNÓSTICA DE LESIONES PETEQUIALES EN URGENCIAS

María del Mar Muñoz Adrover, R1
Correo: marmadrover@gmail.com

CASO CLÍNICO


Niño de 3 años que acude a urgencias derivado por su PAP por febrícula de 1 semana de evolución. Un pico febril de 38,5°C en las últimas 24 horas que cede con antitérmicos. Refiere odinofagia y 2 deposiciones más blandas de lo normal
EF: Buen estado general. **Petequias en pabellones auriculares y región cervical de 1 mm.** Signos meníngeos negativos

En urgencias se realiza una **AS** donde se objetiva una **PCR 3,06 mg/dL** con resto de parámetros dentro de la normalidad. Se dio de alta con diagnóstico de viriasis



DEFINICIÓN

Las petequias son lesiones planas **puntiformes** ($\leq 2\text{mm}$) rojo-violáceas que **no desaparecen a la vitopresión**. Se producen por la **extravasación de hematíes** desde pequeños capilares. Si son mayores se denominan **púrpura**



CAUSAS

ETIOLOGÍA INFECCIOSA

- VÍRICAS** (Enterovirus y adenovirus)
- BACTERIANAS** (*Neisseria meningitidis*, *Streptococcus pneumoniae*, estreptococo del grupo A, *Haemophilus influenzae* tipo b (niños no vacunados))
- OTRAS**: Rickettsias (*R. conorii*, fiebre botonosa), toxoplasma

ETIOLOGÍA NO INFECCIOSA

- TRAUMA**
- MECÁNICA** (tos, llanto o vómito)
- VASCULITIS** (Púrpura de Schölein-Henoch o fármacos)
- ALTERACIONES DE LA HEMOSTASIA:**
 1. Trombocitopenica (PTI + frec, microangiopatía trombótica)
 2. Alteración de la función plaquetar
 3. Déficit de factores de coagulación: enfermedad de Von Willebran y hemofilia
 4. CID: sepsis



PETEQUIAS

NO FIEBRE

EVALUAR CARACTERÍSTICAS

**NUMEROSAS,
PÚRPURA Y
EQUIMOSIS**

CON PRUEBAS
ALTERADAS:

PTI, SHU

CON PRUEBAS

NORMALES:

VASCULITIS PSH

FÁRMACOS

**diferente localización:
malos tratos*

PUNTIFORMES

ESFUERZO:

VÓMITO, TOS

(por encima línea
intermamilar)

GENERALIZADAS/
AISLADAS:

ENTEROVIRUS

ADENOVIRUS

CMV

VRS

VARICELA HEMORRÁGICA

FIEBRE

EVALUAR SIGNOS DE ALARMA

NO

PRUEBAS COMPLEMENTARIAS

NORMALES

TIEMPO EVOLUCIÓN

ENTEROVIRUS

ADENOVIRUS

CMV

VRS

VARICELA

HEMORRÁGICA

SI

EMI

SEPSIS


PCR/PCT O PRUEBAS
ESPECÍFICAS ALTERADAS

ENDOCARDITIS

FIEBRE BOTONOSA

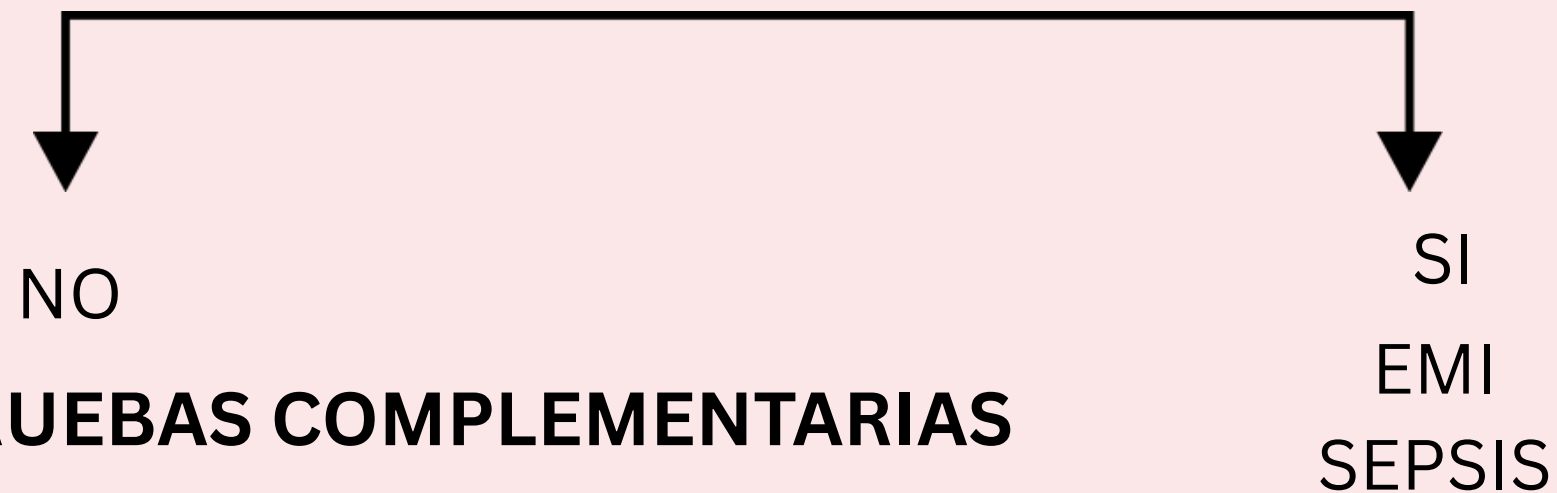DENGUE

CHIKUNGUNYA

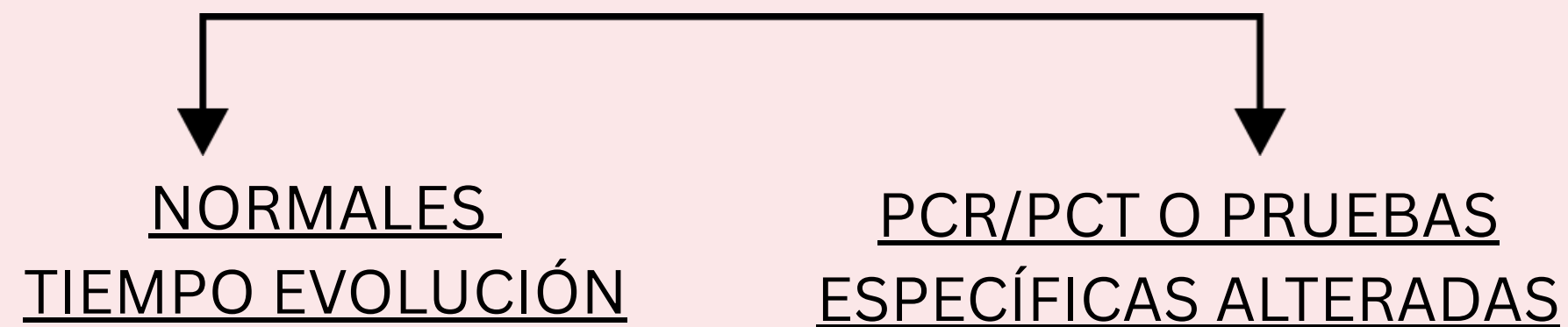


PETEQUIAS + FIEBRE

FIEBRE
EVALUAR SIGNOS DE ALARMA



PRUEBAS COMPLEMENTARIAS




ENTEROVIRUS
ADENOVIRUS
CMV
VRS
VARICELA
HEMORRÁGICA

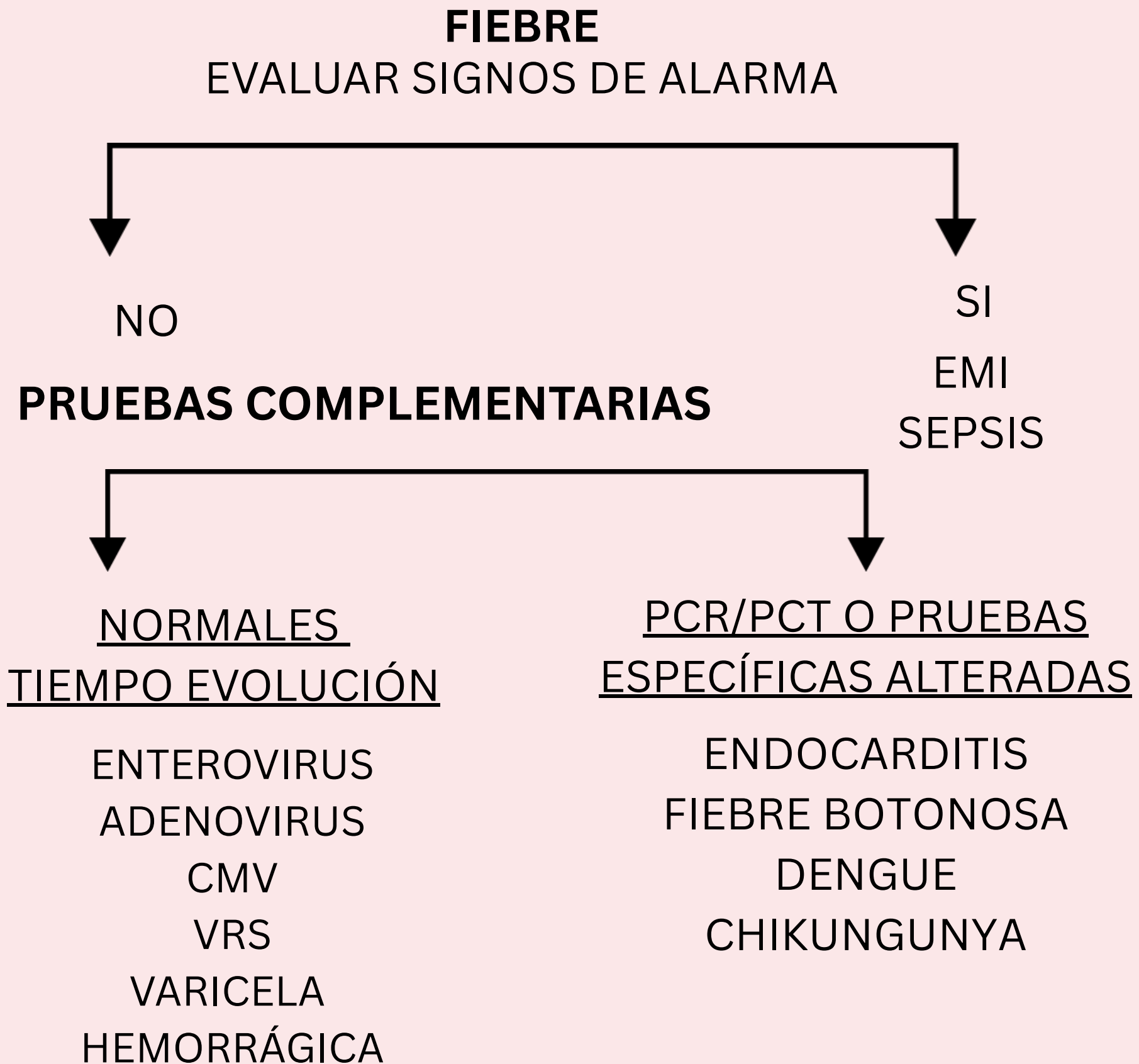
ENDOCARDITIS
FIEBRE BOTONOSA
DENGUE
CHIKUNGUNYA

SIGNOS DE ALARMA

- Edad < 2 años.
- Alteración del **estado general**, somnolencia, irritabilidad excesiva....
- Petequias > 2 mm o **Púrpura**
- Relleno capilar > 2 s
- Distribución **generalizada** o **distal**.
- Aumento **rápido** del **número y tamaño** de las petequias
- **Rigidez** de nuca
- **Dolor** en miembros
- **Contacto** con sepsis-meningitis
- Haber recibido **tratamiento antibiótico**



PETEQUIAS + FIEBRE



PRUEBAS COMPLEMENTARIAS


-Hemograma

-Proteína C reactiva y/ o procalcitonina.
Los cambios de concentración sérica de procalcitonina son más precoces que los de la proteína C reactiva

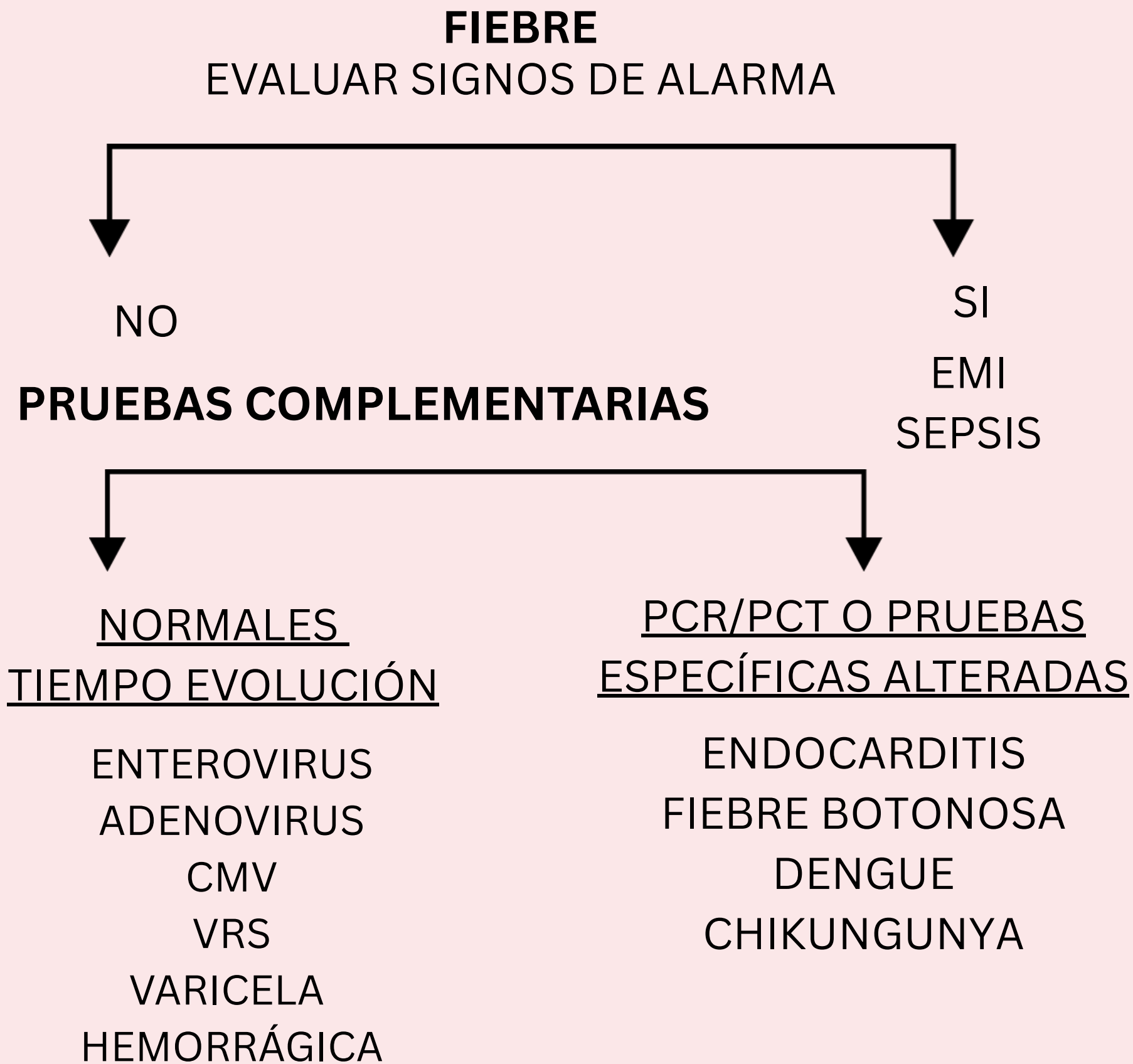
-Pruebas de coagulación

-Bioquímica

-Hemocultivo, test rápidos de diagnóstico, PCR, serologías, aislamiento o cultivos virales, según la orientación diagnóstica



PETEQUIAS + FIEBRE



NIÑO + FIEBRE + EXANTEMA PETEQUIAL + BUEN ESTADO GENERAL --> CUADRO BENIGNO.

Casos en los que **NO** hace falta pedir pruebas complementarias:


- **Buen estado general**

- **Tiempo** de evolución mayor de **6 horas**

- **Características** del exantema

**Enfermedad viral benigna: petequias puntiformes, aisladas o agrupadas, por encima de la línea intermamilar y estables*

En cualquier momento de la evolución la aparición de alguno de los signos y/o síntomas de alarma obligarán a una nueva valoración



PETEQUIAS SIN FIEBRE

NO FIEBRE

EVALUAR CARACTERÍSTICAS

**NUMEROSAS,
PÚRPURA Y
EQUIMOSIS**

CON PRUEBAS
ALTERADAS:

PTI, SHU

CON PRUEBAS

NORMALES:

VASCULITIS PSH

FÁRMACOS

**diferente localización:
malos tratos*

PUNTIFORMES

ESFUERZO:

VÓMITO, TOS

(por encima línea
intermamilar)


GENERALIZADAS/

AISLADAS:

ENTEROVIRUS, ADENOVIRUS,


CMV, VRS

VARICELA HEMORRÁGICA



CONCLUSIONES


1. Muy importante hacer una buena anamnesis y exploración física. Evaluar el estado general del niño
2. Evitar pruebas complementarias innecesarias
3. Pensar en diagnósticos alternativos a una viriasis, aunque ésta sea la causa más frecuente en niños
4. En casos graves como la sepsis, muy importante no demorar la antibioterapia precoz por realizar pruebas complementarias



BIBLIOGRAFÍA



1. Ares Álvarez J, Plaza Almeida J, García Suárez A. Exantemas purpúrico-petequiales. En: Guía de algoritmos en pediatría de atención primaria [Internet]. Madrid: AEPap; 2015 [citado 2025 oct 22]. Disponible en: <https://algoritmos.aepap.org>
2. Llanas Marco M, Herrera Llobat M, Vidal Gil I, Alegría Medina C, Solís Reyes C. Fiebre y petequias en urgencias: ¿ante qué nos encontramos? Características, manejo y etiología en una población pediátrica con fiebre y petequias [Internet]. Santa Cruz de Tenerife: Hospital Universitario Nuestra Señora de Candelaria; 2022 [citado 2025 oct 22]. Disponible en: https://seup.org/pdf_public/reuniones/2022/24/C64.pdf
3. De la Torre Espí M. Manejo inicial de la sospecha de enfermedad meningocócica [Internet]. Almería: Servicio Andaluz de Salud, Hospital Torrecárdenas; [fecha de publicación no indicada] [citado 2025 oct 22]. Disponible en: <https://www.sspa.juntadeandalucia.es/servicioandaluzdesalud/hinmaculada/web/servicios/pediatria/documentacion/Formación/Formación%20pediatras%20AP/Curso%20Urgencias%20PediaticasAP/Fiebre%20y%20petequias.pdf>
4. De la Torre Espí. Fiebre y petequias. Madrid: Servicio de Urgencias Pediátricas, Hospital Infantil Universitario Niño Jesús; [año de publicación desconocido] [citado 2025 oct 22]. Disponible en: https://pediatria.hcv.es/templates/dd_machines_86/pdfs/Fiebre%20y%20petequias.pdf



APROXIMACIÓN DIAGNÓSTICA DE LESIONES PETEQUIALES EN URGENCIAS

María del Mar Muñoz Adrover, R1
Correo: marmadrover@gmail.com