Neumonía necrotizante: de la infección a la necrosis

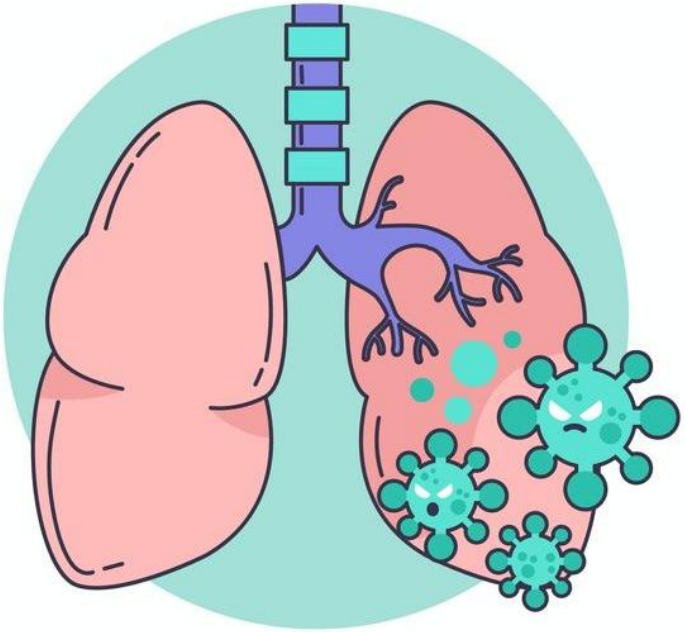

Verónica Baeza Ruiz (Rotatorio Pediatría)
Tutor: Pedro Jesús Alcalá Minagorre (Escolares)

Servicio de Pediatría, HGUA

ANAMNESIS

Adolescente de 14 años que acude por:

- Fiebre 10 días evolución (picos 40ºC)
- Dolor pleurítico derecho
- Tos, mucosidad y odinofagia

Antecedentes

Amigdalitis aguda bacteriana (Amoxicilina)
Síndrome mononucleósido

Madre fallecida por fibrosis pulmonar idiopática

UNIVERSITAS Miguel Hernández

Servicio de Pediatría
DEPARTAMENTO DE SALUD
ALICANTE - HOSPITAL GENERAL

EXPLORACIÓN FÍSICA

Constantes

Tª 38ºC FC 121 lpm FR 28 rpm SatO2 96%

Hallazgos patológicos

Orofaringe hiperémica y amígdalas hipertróficas sin exudados
AP: adecuada entrada de aire con hipofonesis derecha

PRUEBAS DIAGNÓSTICAS

LABORATORIO

AS

Sodio 128 mmol/L
PCR 44,60 mg/dL
Procalcitonina 13,95 ng/mL
Leucocitosis 25.790
Neutrofilia 20.600 (79,9%)

Ag. Neumococo orina

Negativo

Hemocultivo

Negativo

Panel respiratorio

Negativo

UNIVERSITAS Miguel Hernández

Servicio de Pediatría
DEPARTAMENTO DE SALUD
ALICANTE - HOSPITAL GENERAL

PRUEBAS DIAGNÓSTICAS

PRUEBAS DE IMAGEN

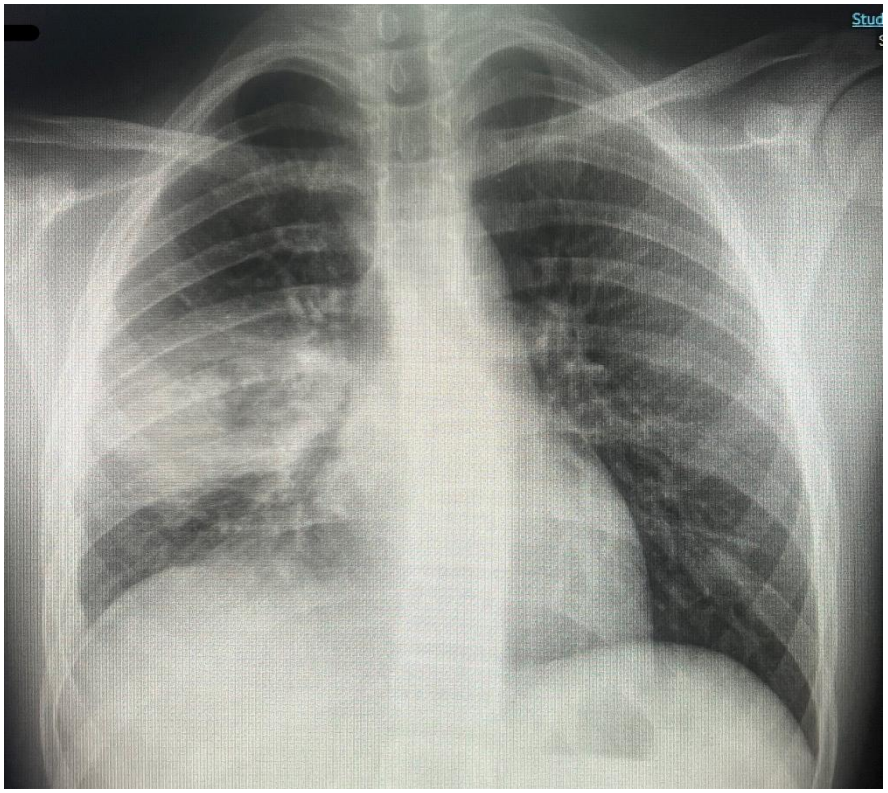

Radiografía Tórax

Consolidación neumónica base y lóbulo medio pulmón derecho y pinzamiento de seno derecho

Ecografía Tórax

Derrame pleural escasos detritus y septos finos internos

SOSPECHA DIAGNÓSTICA

DIAGNÓSTICO		TRATAMIENTO
Neumonía adquirida en la comunidad complicada	→	Ampicilina IV 12 g/día Clindamicina 600 mg/8h
Sospecha SIADH en contexto de neumonía	→	Restricción de líquidos (fluidoterapia ½ necesidades basales)

UNIVERSITAS Miguel Hernández

Servicio de Pediatría
DEPARTAMENTO DE SALUD
ALICANTE - HOSPITAL GENERAL

EVOLUCIÓN

A los 5 días de ingreso…

A nivel metabólico

Diuresis conservada
Natremia 131 mmol/L

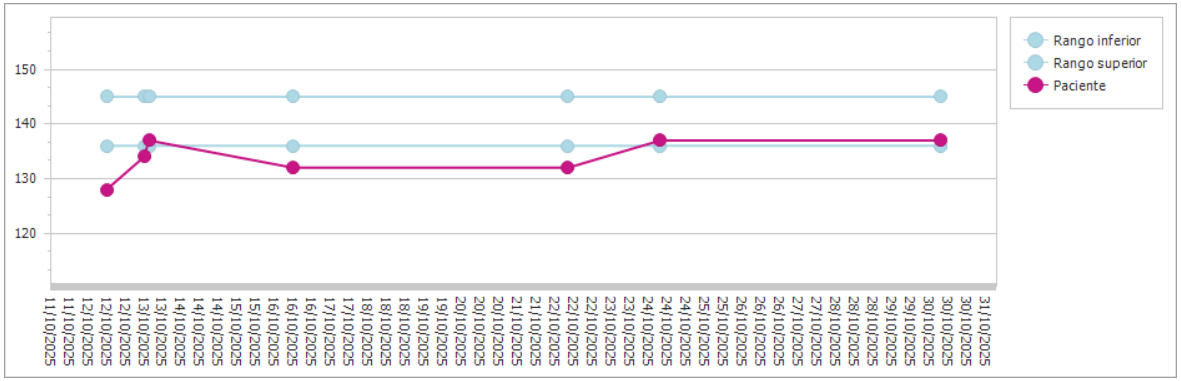

A nivel infeccioso

- Dolor torácico
- Picos febriles (máx. 38,6ºC)
- AP: hipofonesis hemitórax derecho, roce pleural y soplo tubárico apical anterior
- Serología: Epstein Barr IgG e IgM

EVOLUCIÓN

Control radiológico

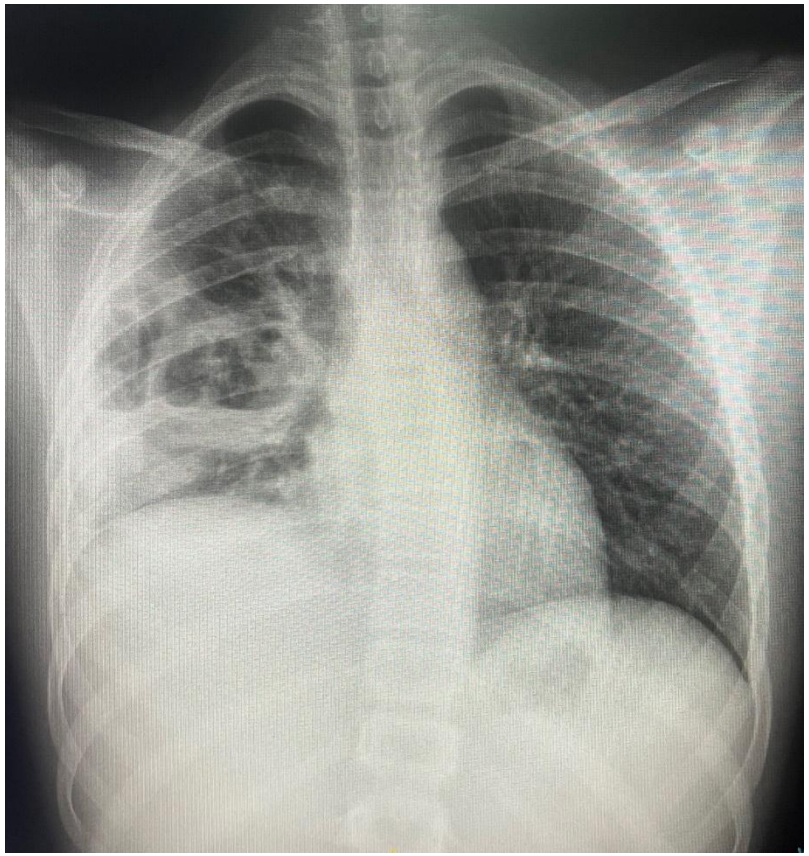

Conclusiones Rx y TC:

- Bronconeumonía necrotizante, con áreas de consolidación y pérdida de volumen
- Fístula broncopleural
- Hidroneumotórax secundario con empiema

UNIVERSITAS Miguel Hernández

Servicio de Pediatría
DEPARTAMENTO DE SALUD ALICANTE - HOSPITAL GENERAL

DIAGNÓSTICO FINAL Y TRATAMIENTO

Neumonía necrotizante

Tratamiento

~~Ampicilina IV 12 g/día~~ Ceftriaxona 2 g/12h
Clindamicina 600 mg/8h
+
Dexametasona 10 mg/24h
Paracetamol 650 mg/8h

Derrame pleural + Hidroneumotórax → Neumología Pediátrica: Actitud expectante

UNIVERSITAS Miguel Hernández

Servicio de Pediatría
DEPARTAMENTO DE SALUD ALICANTE - HOSPITAL GENERAL

SEGUIMIENTO

Día 10 ingreso

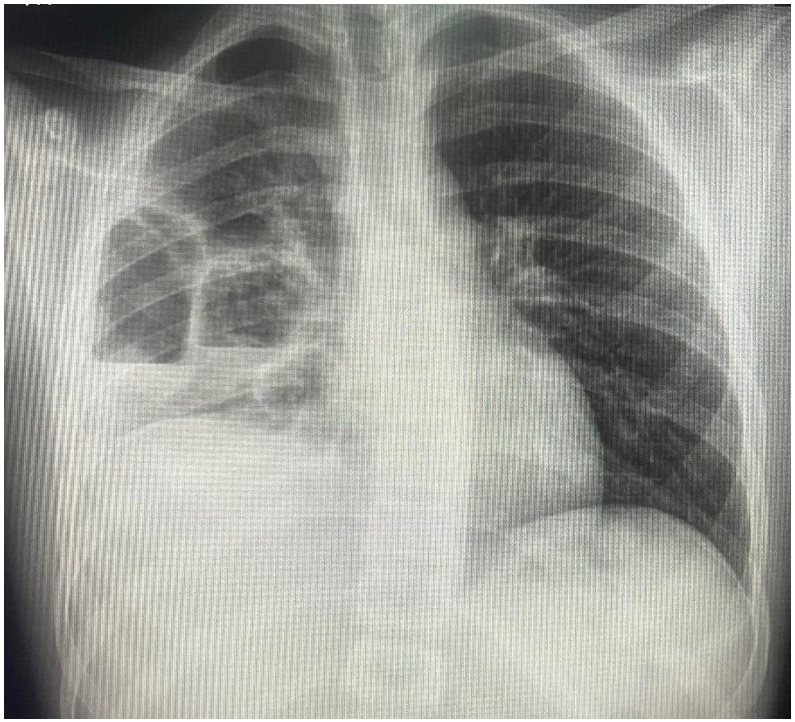

Día 22 ingreso - ALTA

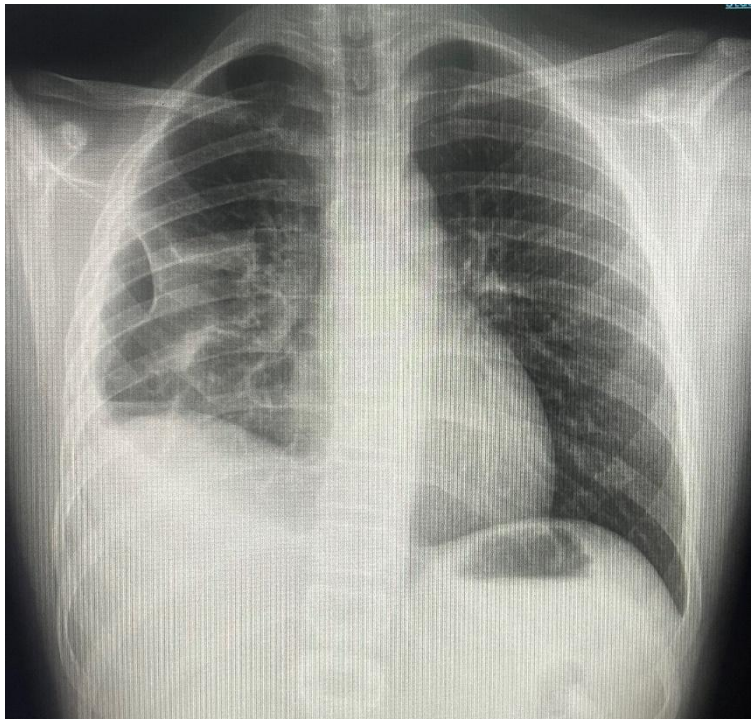

Tratamiento al alta

- Dexametasona pauta descendente
- Paracetamol

UNIVERSITAS Miguel Hernández

Servicio de Pediatría
DEPARTAMENTO DE SALUD
ALICANTE - HOSPITAL GENERAL

NEUMONÍA NECROTIZANTE

Complicación de neumonía a pesar de adecuado tratamiento antibiótico, caracterizada por necrosis, licuefacción y cavitación del parénquima pulmonar

SOSPECHA: persistencia síntomas infecciosos tras 48-96 horas de tratamiento antibiótico

Incidencia
(en aumento)

- 3-7% NAC
- 40% Neumonía complicada

UNIVERSITAS Miguel Hernández

Servicio de Pediatría
DEPARTAMENTO DE SALUD
ALICANTE - HOSPITAL GENERAL

NEUMONÍA NECROTIZANTE

Patogenia:

- Mecanismos de defensa del huésped
- Virulencia del microorganismo
- Cambios en la microbiota pulmonar

Etiología: agentes infecciosos o agentes no microbiológicos

1º: *Streptococcus pneumoniae*
2º: *Staphylococcus aureus*

En muchos casos no es posible identificar el patógeno

UNIVERSITAS Miguel Hernández

Servicio de Pediatría
DEPARTAMENTO DE SALUD ALICANTE - HOSPITAL GENERAL

NEUMONÍA NECROTIZANTE

Tratamiento:

¡ Individualizar !

- Antibióticos
- Soporte respiratorio
- Drenaje torácico
- Procedimientos quirúrgicos
- Hospitalización prolongada

Pronóstico:

A pesar de la gravedad del cuadro, el pronóstico es favorable

Mayoría sin efectos en el desarrollo, función pulmonar o capacidad física

UNIVERSITAS Miguel Hernández

Servicio de Pediatría
DEPARTAMENTO DE SALUD
ALICANTE - HOSPITAL GENERAL

CONCLUSIONES

- Aumento en la incidencia de neumonía necrotizante
- Puede producirse a pesar de adecuado tratamiento antibiótico
- El período de hospitalización es prolongado
- Virus Epstein Barr puede alterar la inmunidad, pudiendo predisponer a infecciones

ELSEVIER

Virus Research

Volume 119, Issue 2, August 2006, Pages 134-145

Review

Epstein-Barr virus immunossuppression of innate immunity mediated by phagocytes

Martin Savard, Jean Gosselin

UNIVERSITAS Miguel Hernández

Servicio de Pediatría
DEPARTAMENTO DE SALUD ALICANTE - HOSPITAL GENERAL

BIBLIOGRAFÍA

1. Ness-Cochinwala M, Totapally BR. A Comprehensive Review of Pediatric Necrotizing Pneumonia. Children (Basel). 2025;12:1248.
2. Teresinha Mocelin H, Bueno Fischer G, Danezi Piccini J, de Oliveira Espinel J, Feijó Andrade C, Bush A. Necrotizing Pneumonia In Children: A Review. Paediatr Respir Rev. 2024;52:51-57.
3. Savard M, Gosselin J. Epstein-Barr virus immunossuppression of innate immunity mediated by phagocytes. Virus Res. 2006;119:134-45.