

Imagen de la semana ▶ **Mi hija tiene un bulto en el ombligo. ¿Es preocupante?**

Más información

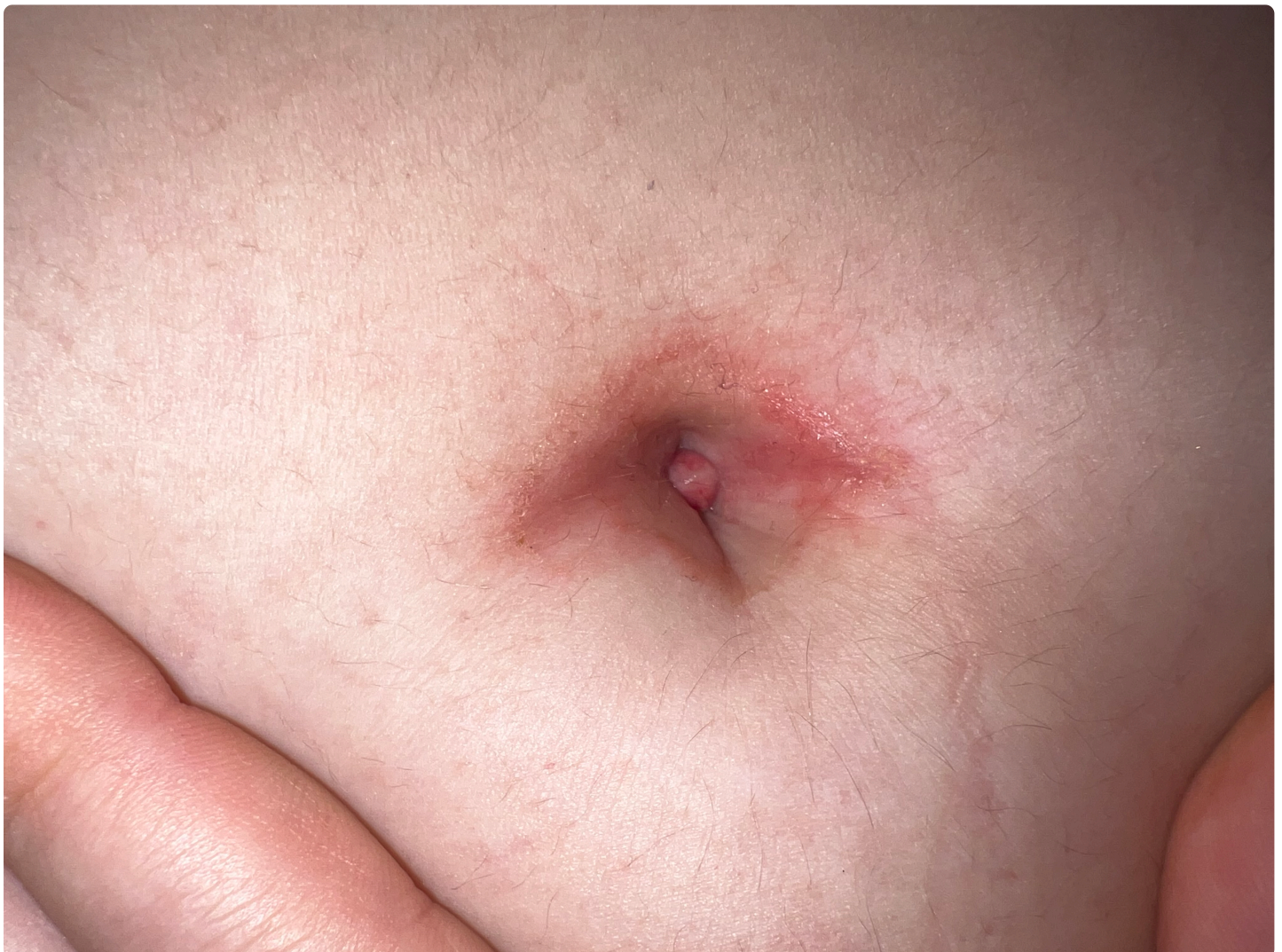

Fig. 1. Lesión pediculada de 0,5 cm de longitud, exudativa, blanda a la palpación, pero dolorosa y friable.

Acude a Urgencias una adolescente de 13 años por aparición de un tumor doloroso en el ombligo desde hace varios días. Asocia dolor abdominal periumbilical, intermitente; afebril, sin sintomatología urinaria ni digestiva asociada. No manipulación, traumatismos umbilicales recientes ni episodio previo. En la exploración física destaca una palpación abdominal dolorosa a nivel periumbilical y lesión umbilical pediculada, sangrante al roce y dolorosa a la palpación, no exudativa (**Figura 1**).


¿Cuál es su diagnóstico?


- Onfalitis
- Quiste epidérmico umbilical
- Persistencia del uraco
- Granuloma umbilical

Valoración

Nº de votos: 0

Realice esta actividad para poder valorarla.

 No hay comentarios

 Normas de uso del foro

Compartir

28
Veces compartido