

Imagen de la semana ▶ ¿Cuál es la causa del distrés respiratorio de este prematuro?

 Más información

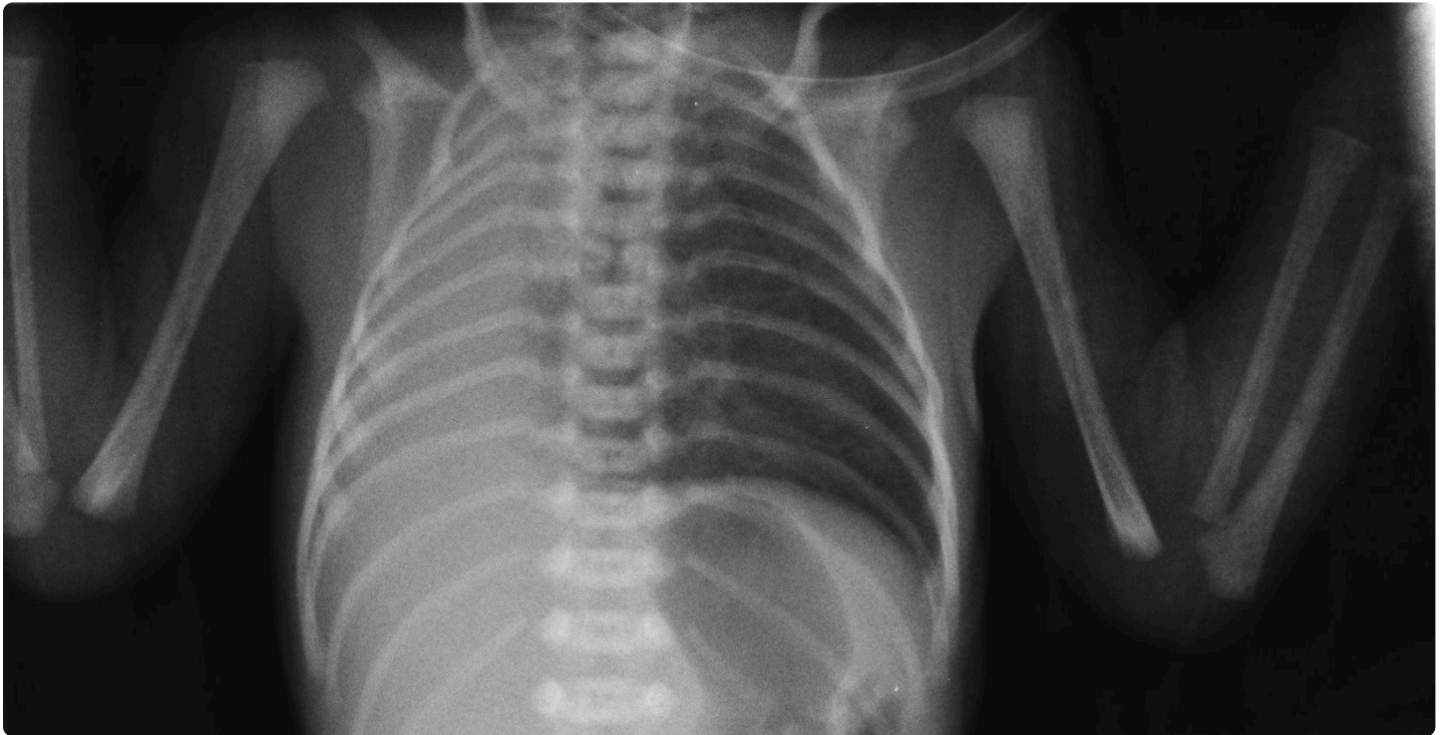

Fig. 1. Radiografía torácica: opacificación completa del hemitórax derecho, con desplazamiento de las estructuras mediastínicas hacia el lado ipsilateral.

Recién nacido de 33 semanas y 1500 g de peso que ingresa por prematuridad y distrés respiratorio. Embarazo controlado irregularmente. Apgar 6/8. En la exploración al nacimiento se detecta tiraje sub- e intercostal leve, hipoventilación en hemitórax derecho, tonos cardiacos desplazados ipsilateralmente y abdomen excavado. Precisa ventilación no invasiva con presión positiva continua de la vía aérea (CPAP) durante las primeras horas de vida, quedando posteriormente en respiración espontánea. Se realiza una radiografía de tórax (**Figura 1**).


¿Cuál es su diagnóstico?


- Quilotórax masivo
- Neumotórax de gran tamaño
- Agenesia pulmonar total
- Hernia diafragmática congénita

Valoración

Nº de votos: 0

Realice esta actividad para poder valorarla.

 No hay comentarios

 Normas de uso del foro

Compartir

40
Veces compartido