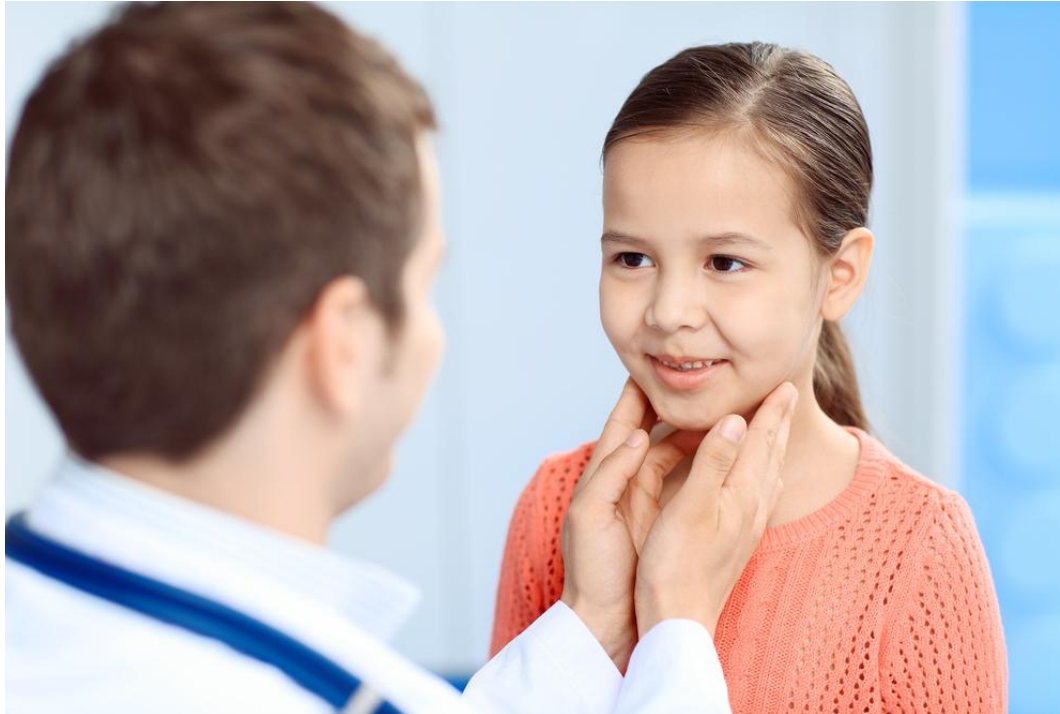

Adenopatía cervical pediátrica



Rubén Carreño Valdivia (Rotatorio pediatría)
Tutor: Dra. M^a Carmen Vicent (Lactantes)

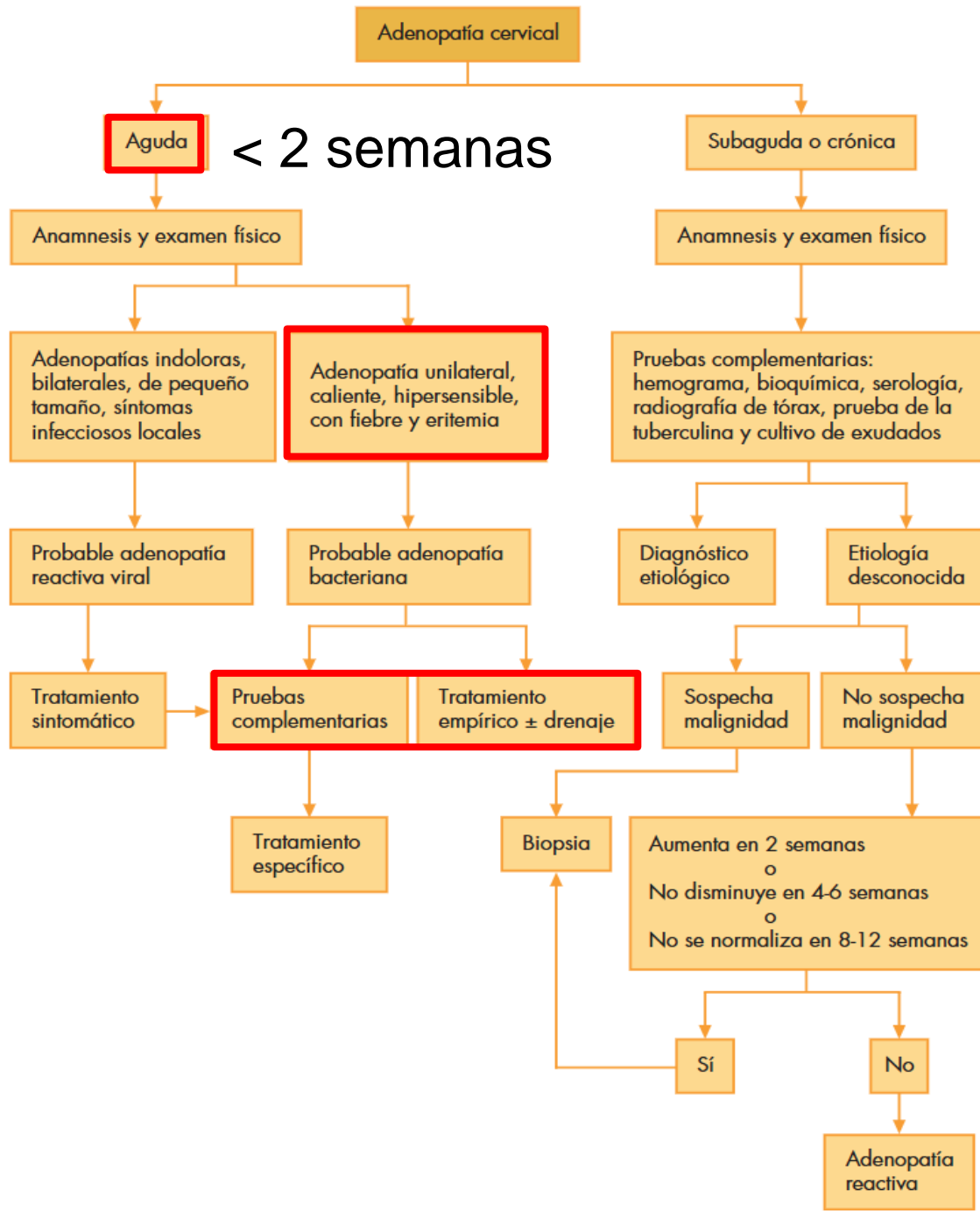
Anamnesis y datos exploratorios relevantes

- Niño de 15 meses que acude a Urgencias por **tumefacción submandibular derecha** de **5 días** de evolución
- **Amoxicilina – Clavulánico**, sin mejoría
- **Eritema facial** y pico febril aislado (**38 °C**), en las últimas 24 h



Características de la lesión

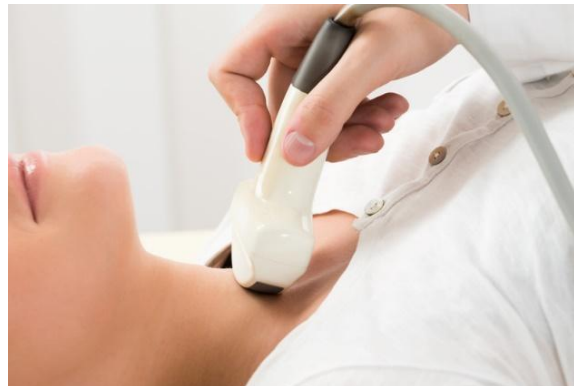- **Inflamación** de región maxilar inferior
- Borra arco mandibular, **consistencia dura**
- Se extiende por borde inferior de mentón hasta casi línea media (**8 cm**)
- **No fluctuante.**
- **Eritema y dolor asociado**





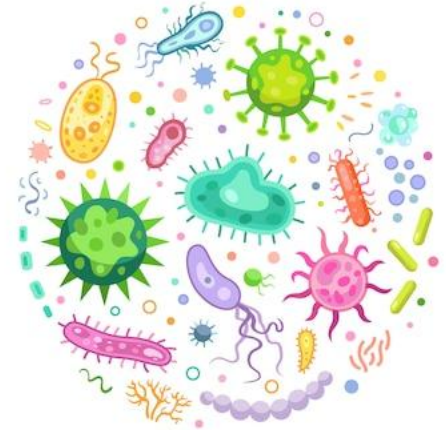
Pruebas complementarias

- **Analítica sanguínea:** PCR 14,17 mg/dL, leucocitos y plaquetas  , hemoglobina 
- **ECO cervical:** Sugestiva de **adenitis cervical y submandibular derechas**. Cambios inflamatorios en parótida derecha



Pruebas complementarias

- **Serología:** No se detectan virus, bacterias, ni gérmenes atípicos
- **Panel aspirado nasofaríngeo:** No se detecta ningún virus
- **Mantoux:** Sin induración
- **RX tórax:** Sin hallazgos de interés



Juicio diagnóstico

Adenitis cervical y submandibular derecha, de probable etiología bacteriana


Tratamiento

Cefotaxima IV 50 mg/kg cada 6 horas

Clindamicina IV 10 mg/kg cada 6 horas

Ibuprofeno solución oral 4% 2 ml cada 6-8 horas

Evolución

- Progresiva **disminución** de tamaño, eritema y dolor
 - **Afebril** a las 24 horas de inicio de tratamiento antibiótico IV
 - Buen estado general, **evolución clínica favorable**
- 
- **Alta hospitalaria** (6^o día ingreso), continuar tratamiento antibiótico oral (pauta total 10 días), y cita para control

Generalidades adenopatía cervical

- Localización **más frecuente**, generalmente **benignas**
- **Ganglio patológico**: > 1 cm
- **Adenitis** o adenoflemón: signos **inflamatorios**

Etiología

Infecciosa

Neoplasia

Autoinmune

Linfoproliferativa

Medicamentosa

Enfermedades por depósito

Miscelánea

Bibliografía

- González V, Alonso Á. Adenopatía cervical. An Pediatr Contin [Internet]. 2009;7(4):187–95. Available from:

<https://linkinghub.elsevier.com/retrieve/pii/S1696281809719249>

- Aepap.org. Available from:

https://algoritmos.aepap.org/adjuntos/adenopatias_cervicales.pdf

