



Imagen de la semana ▶ Me pican los pies

**Autores:**

**Paula Soler López:** Servicio de Pediatría. Hospital General Universitario Dr. Balmis. Alicante. España.

**Laura Berbegal de Gracia:** Servicio de Dermatología. Hospital General Universitario Dr. Balmis. Alicante. España.

**M.ª Isabel Betlloch Mas:** Servicio de Dermatología. Hospital General Universitario Dr. Balmis. Alicante. España.

**Cómo citar:** Soler López P, Berbegal de Gracia L, Betlloch Mas MI. Me pican los pies. En Imagen de la semana. Continuum 2024. [en línea] [consultado el 19.11.2024]. Disponible en <http://continuum.aeped.es>

**Más información**

Niña de año y medio con antecedentes de dermatitis atópica que consulta por prurito de varias semanas de evolución y aparición de lesiones en las plantas de los pies (**Figura 1**). Afebril y ausencia de otros síntomas asociados. La madre de la paciente, con antecedentes de asma, también presentaba prurito. En la dermatoscopia realizada en consulta se visualiza la **Figura 2**.

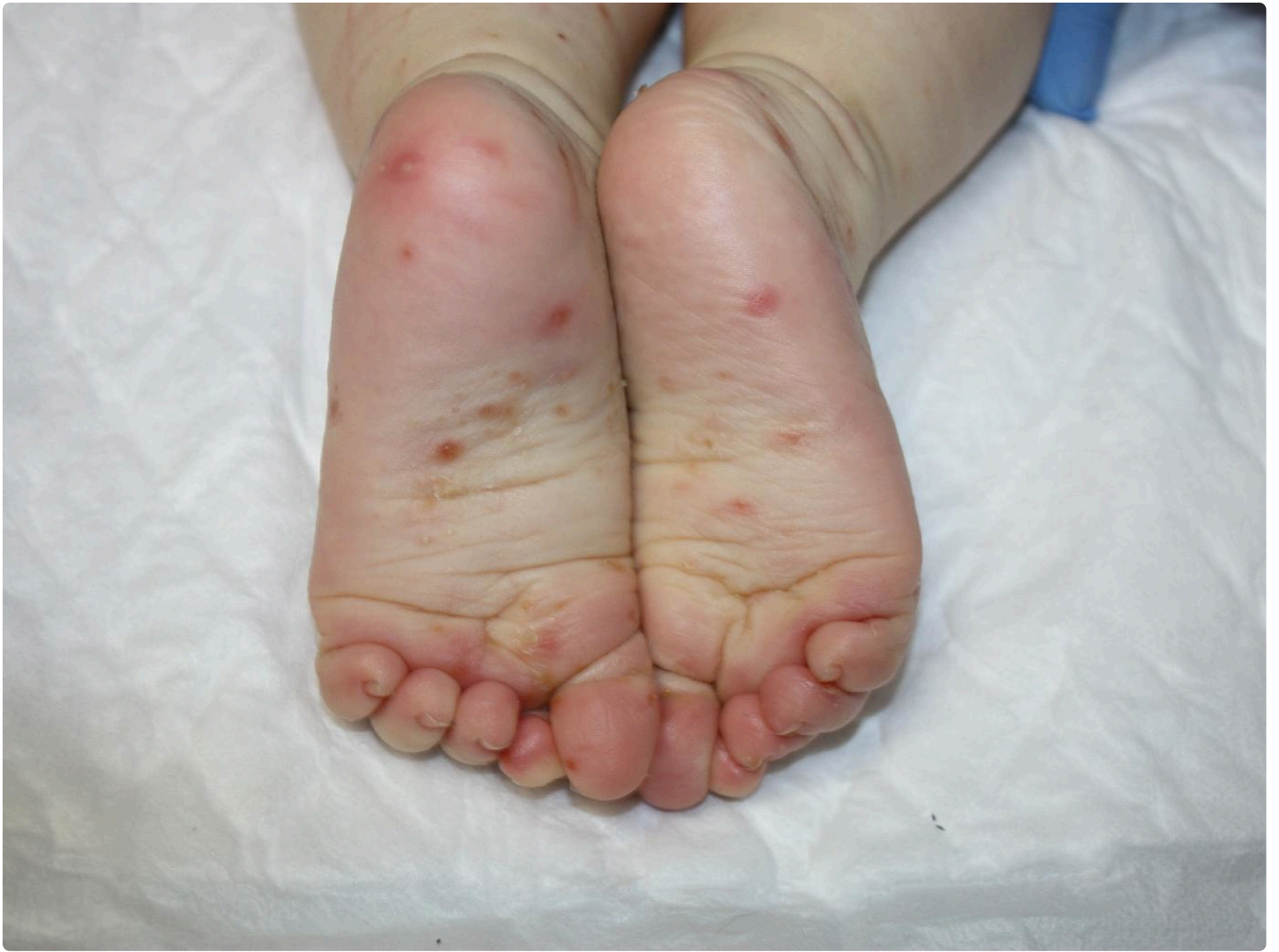

Figura 1. Se aprecian lesiones eritematocrostosas y papulopustulosas en ambas plantas del pie.

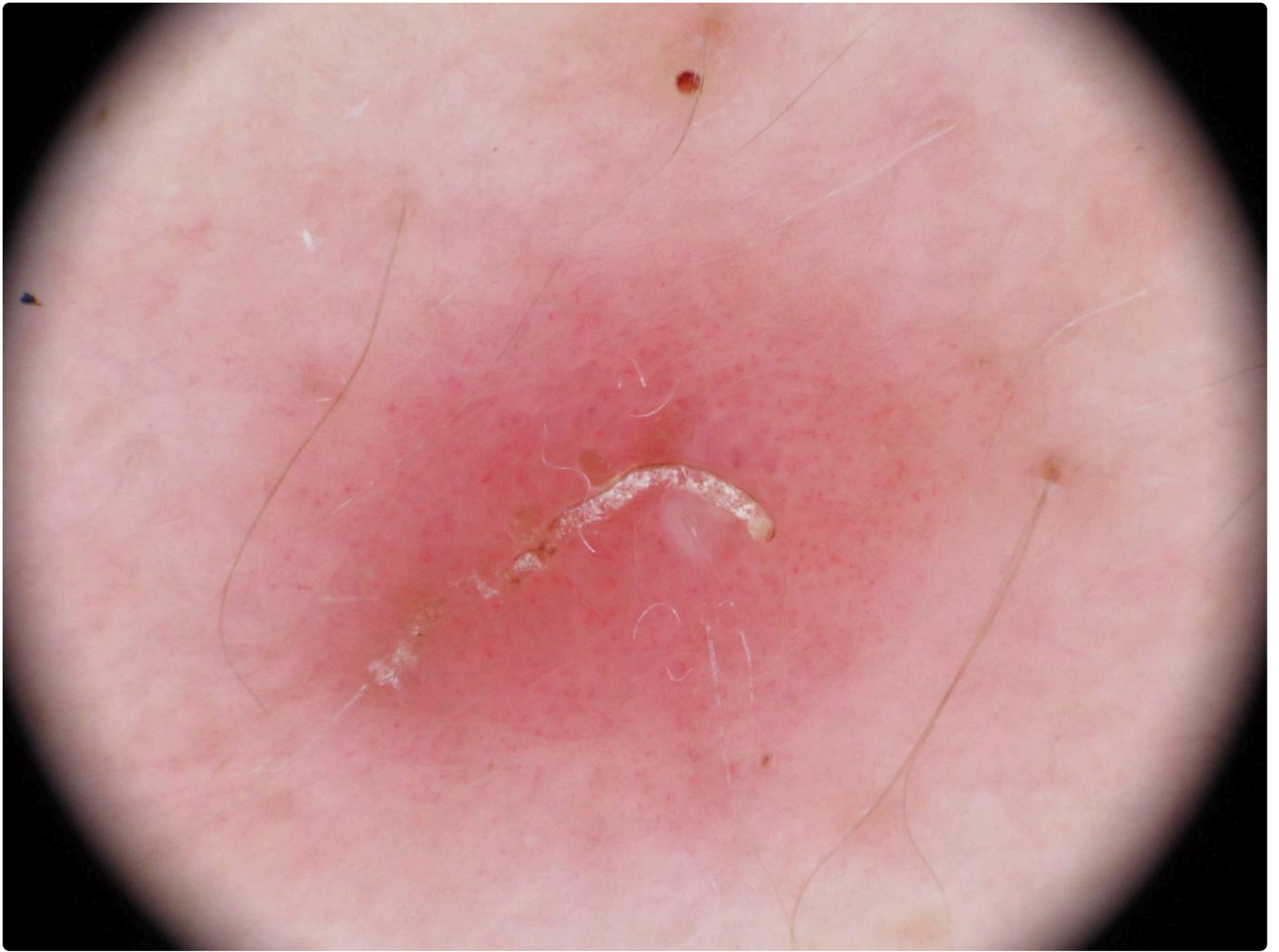


Figura 2. Estructura ondular blanco-amarillenta descamativa sobre fondo de eritema.

### ¿Cuál es su diagnóstico?

Escabiosis

**Respuesta correcta.**

- La escabiosis es la infestación de la piel por el parásito *Sarcoptes scabiei var. Hominis* que reside en el estrato córneo. Es muy pruriginoso y se transmite por contacto directo de persona a persona o por fómites, pudiendo ser los niños los únicos sintomáticos, aunque es típico el prurito en convivientes. Las localizaciones más frecuentes en menores de 2 años son la cara, las palmas, las plantas, el cuero cabelludo y el cuello. Es típico visualizar al dermatoscopio el surco producido por el ácaro como líneas curvadas y onduladas que terminan en estructuras triangulares de color marrón<sup>1</sup>.

Dermatitis atópica

**No es correcta.**

- La dermatitis atópica cursa con brotes de lesiones inflamatorias, pruriginosas, de distribución característica e historia personal o familiar de atopia. El diagnóstico generalmente es clínico, y en lactantes típicamente afecta a las mejillas y zonas de extensión<sup>2,3</sup>.

Acropustulosis infantil

**No es correcta.**

- La acropustulosis infantil es una entidad rara, autolimitada y pruriginosa, que cursa en brotes con lesiones papuloeritomasas que evolucionan a vesículas y pústulas en palmas y plantas. Ocurre en menores de 2 años y se resuelve espontáneamente. A diferencia de la escabiosis, no hay familiares afectados ni se visualiza el surco acarino<sup>4</sup>.

Eccema dishidrótico



**No es correcta.**

El eccema dishidrótico es una afección crónica de la piel, con predominio en primavera y verano, que se manifiesta en forma de vesículas pruriginosas, especialmente en los laterales de los dedos<sup>5</sup>.

## Valoración


Nº de votos: 0


Realice esta actividad para poder valorarla.

Respuestas comentadas

¿Qué han respondido otras personas?

Finalizar y volver al índice >

 No hay comentarios

 Normas de uso del foro

Compartir

16  
Veces compartido