



Imagen de la semana ▶ Lesión en mucosa oral en paciente inmunodeprimido, ¿qué será?

Autores:

Inés Santana Riesco: Servicio de Pediatría. Hospital General Universitario Dr. Balmis. Alicante. España.

Laura Ureña Horno: Servicio de Pediatría. Hospital General Universitario Dr. Balmis. Alicante. España.

Cómo citar: Santana Riesco I, Ureña Horno L. Lesión en mucosa oral en paciente inmunodeprimido, ¿qué será?. En Imagen de la semana. Continuum 2024. [en línea] [consultado el 06.02.2024]. Disponible en <http://continuum.aeped.es>

 **Más información**

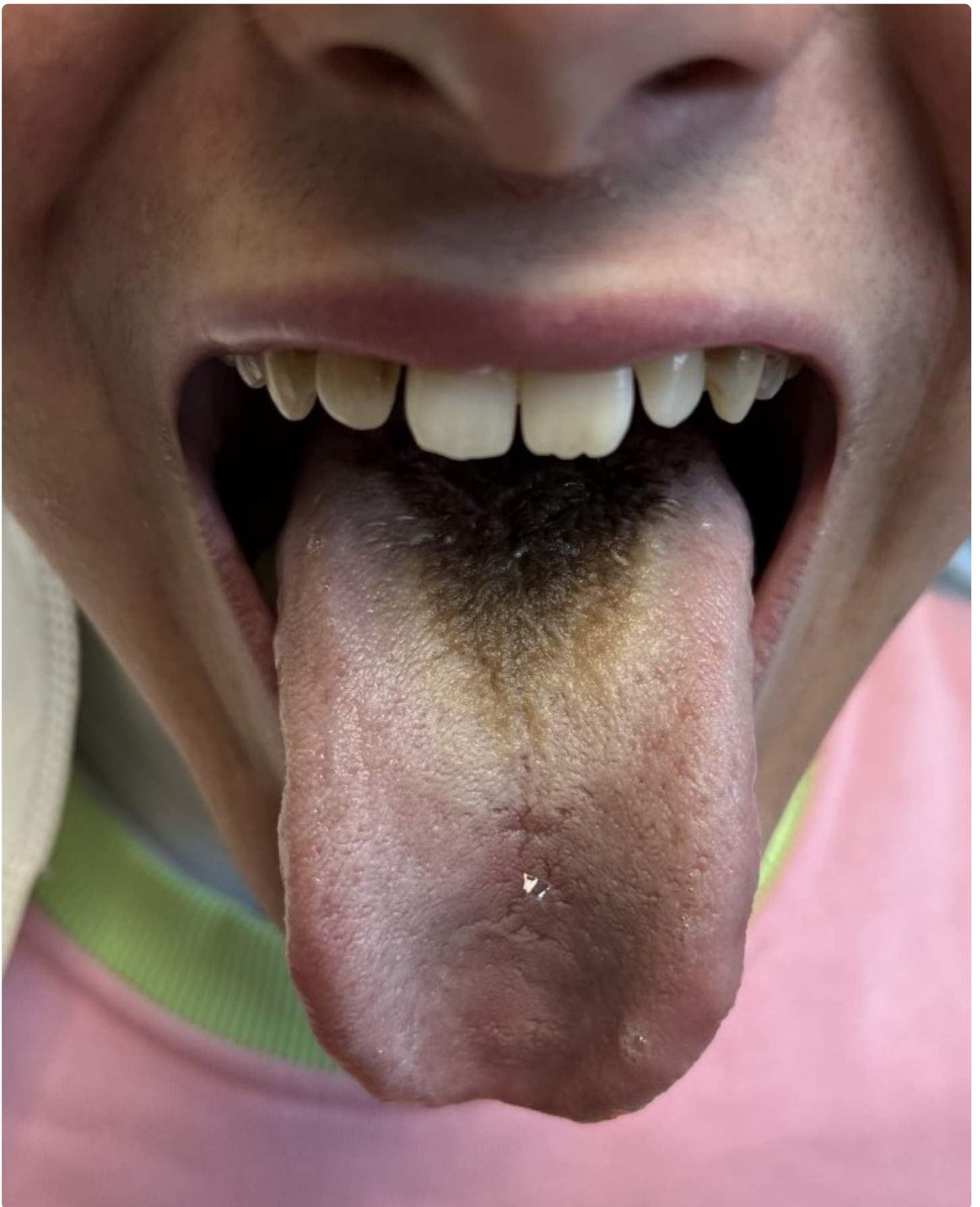


Fig. 1. Lesión pardo-negrucza localizada delante de la V lingual de aspecto piloso.

Adolescente de 15 años diagnosticado de leucemia mieloide aguda de alto riesgo en junio de 2022. Antecedente reciente de alotrasplante de progenitores hematopoyéticos, en tratamiento inmunosupresor activo y, además, tiene diabetes *mellitus* tipo I. Consulta por aparición de lesión en el dorso de la mucosa lingual (**Figura 1**). Se extrae cultivo de la mucosa lingual, en el que se aísla *Sacharomyces cerevisiae*, por lo que se administra tratamiento antifúngico con isavuconazol.

¿Cuál es su diagnóstico?

Acantosis *nigricans*

No es correcta.

- La acantosis *nigricans* se relaciona habitualmente con la diabetes y/o pacientes con síndrome metabólico. Se caracteriza por una hiperqueratosis e hiperpigmentación en los pliegues cutáneos perianales y de las axilas, más frecuentemente.

Lengua vellosa negra

Respuesta correcta.

- La lengua vellosa negra es una entidad benigna caracterizada por la hipertrofia de las papilas filiformes que produce el aspecto característico vellosa en el dorso de la lengua¹. La pigmentación de este proceso clínico es debida principalmente a la acción de bacterias cromatógenas que proliferan en la disbacteriosis medicamentosa. El paciente se encuentra en tratamiento inmunosupresor con tacrolimus y este medicamento es un factor exógeno que propicia padecer lengua vellosa negra. El diagnóstico es fundamentalmente clínico, aunque se pueden considerar los cultivos fúngicos y bacterianos para descartar sobreinfecciones².

Candidiasis oral

No es correcta.

- El agente causal es una levadura denominada *Candida albicans*. Clínicamente se presenta como placas exudativas de color blanco, cremosas, en la lengua y la mucosa del paladar, que al removerse dejan una superficie eritematosa, dolorosa, a veces hemorrágica.

Leucoplasia vellosa oral

No es correcta.

- La leucoplasia vellosa oral es un crecimiento benigno de la mucosa de la boca causado por el virus Epstein-Barr. Se presenta como varias placas blancas en la mucosa oral. Más frecuentemente está relacionada en personas con inmunosupresión.

Valoración

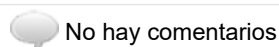
Nº de votos: 0

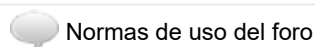
Realice esta actividad para poder valorarla.

Respuestas comentadas

¿Qué han respondido otras personas?

Finalizar y volver al índice >

 No hay comentarios

 Normas de uso del foro

Compartir