



Imagen de la semana ▶ **Tumoración sacrococcígea de diagnóstico prenatal**

 **Más información**

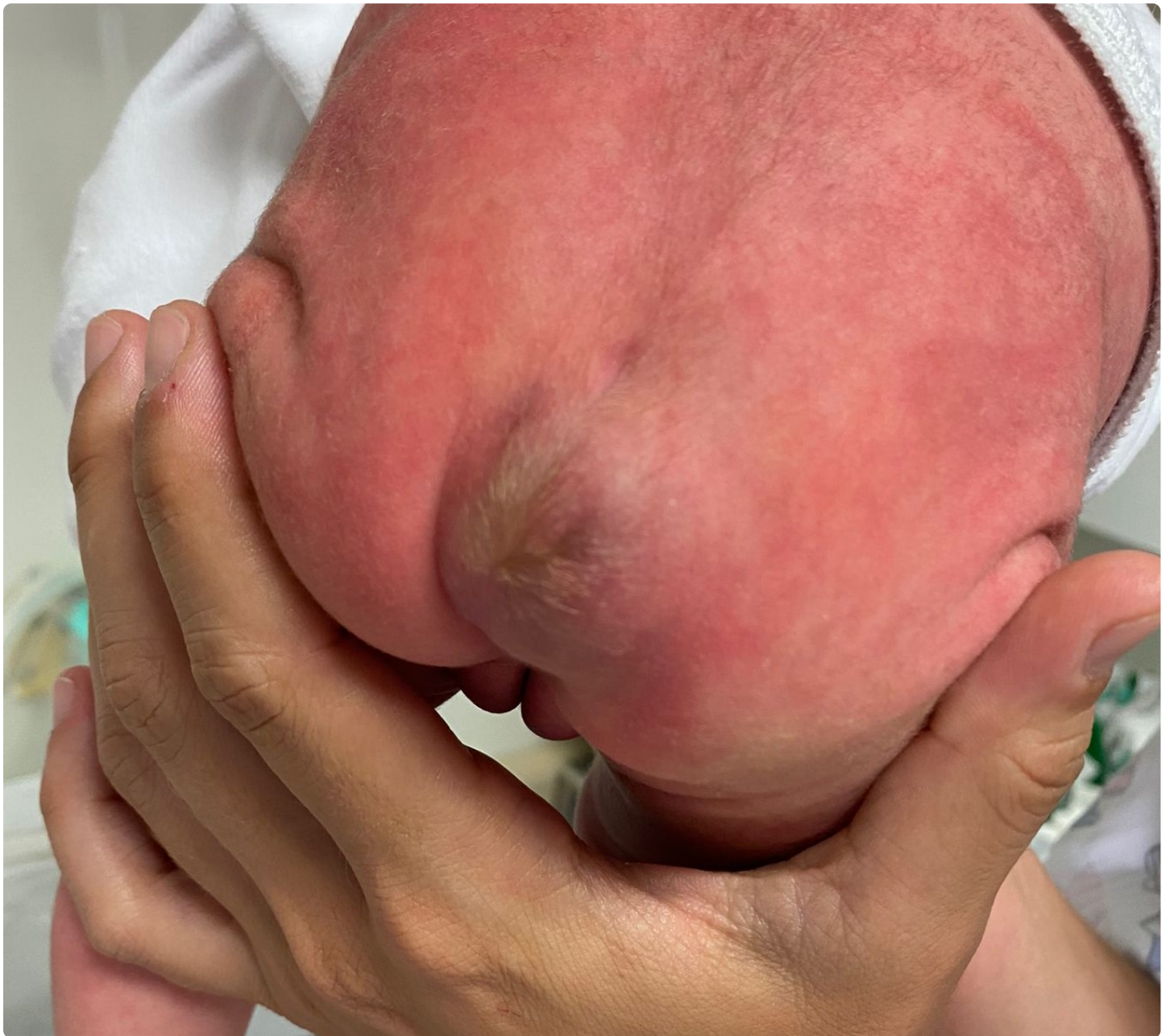

Fig. 1. Masa localizada en sacro, móvil, blanda, de unos 2 x 3 cm aproximados. Piel violácea supradistante. Vello lesional. No se objetivan fistulas. No secreciones a nivel de la masa.

Recién nacida a término de peso adecuado a la edad gestacional que ingresa para estudio de masa sacrococcígea diagnosticada prenatalmente en la semana 21 + 3 de gestación. Al nacimiento, presenta tumoración de consistencia heterogénea (**Figura 1**), sin afectación de la movilidad de miembros inferiores y con diuresis y meconiorrexis espontáneas en las primeras 24 horas de vida. Se realiza resonancia magnética que muestra masa de 34 x 17 x 19 mm, con componente predominantemente externo, aspecto quístico y con septos internos (**Figura 2**).

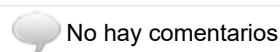
¿Cuál es su diagnóstico?

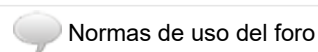
- Mielomeningocele
- Lipoma espinal
- Hemangioma congénito
- Teratoma sacrococcígeo

Valoración

Nº de votos: 0

Realice esta actividad para poder valorarla.

 No hay comentarios

 Normas de uso del foro

Compartir

282
Veces compartido