

CEFALEA COMPLICADA

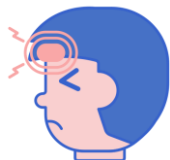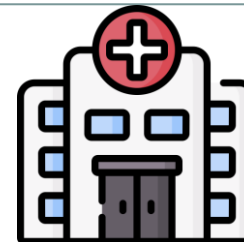


Cristina Parreño Benito (Rotatorio Pediatría)
Tutor: Germán Lloret Ferrándiz (Urgencias de Pediatría)


ANAMNESIS



6
años



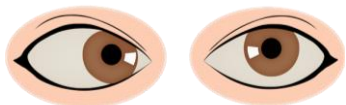
Cefalea frontal punzante de 1 mes de evolución



Un episodio de fotofobia y vómitos asociados

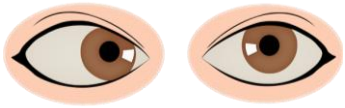


Diplopía intermitente de 10 días de evolución

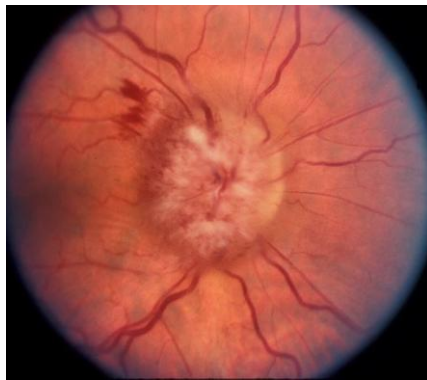

Estrabismo convergente dcho. los 5 últimos días

DATOS EXPLORATORIOS COMPLEMENTARIOS



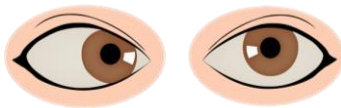
Estrabismo convergente derecho



Edema de papila bilateral



Parálisis de VI par derecho

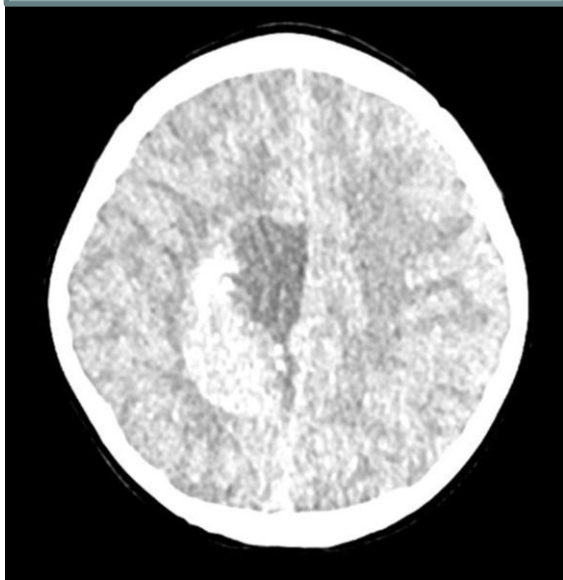


Visión borrosa monoocular derecha



PRUEBAS COMPLEMENTARIAS

TAC CRANEAL

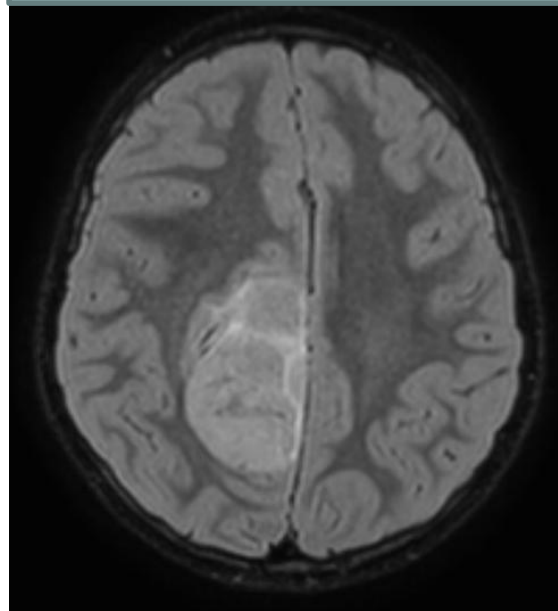


Masa supratentorial
intraaxial frontoparietal
parasagital **derecha**

2 DÍAS

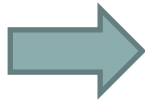



RMN CEREBRO

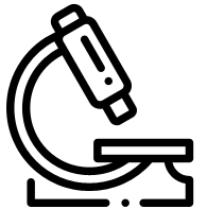


Posible tumor embrionario
extraaxial, ependimoma,
meningioma o metástasis
dural


TRATAMIENTO/ EVOLUCIÓN





Craneotomía + exéresis endimoma lateral derecho



Ependimoma grado III

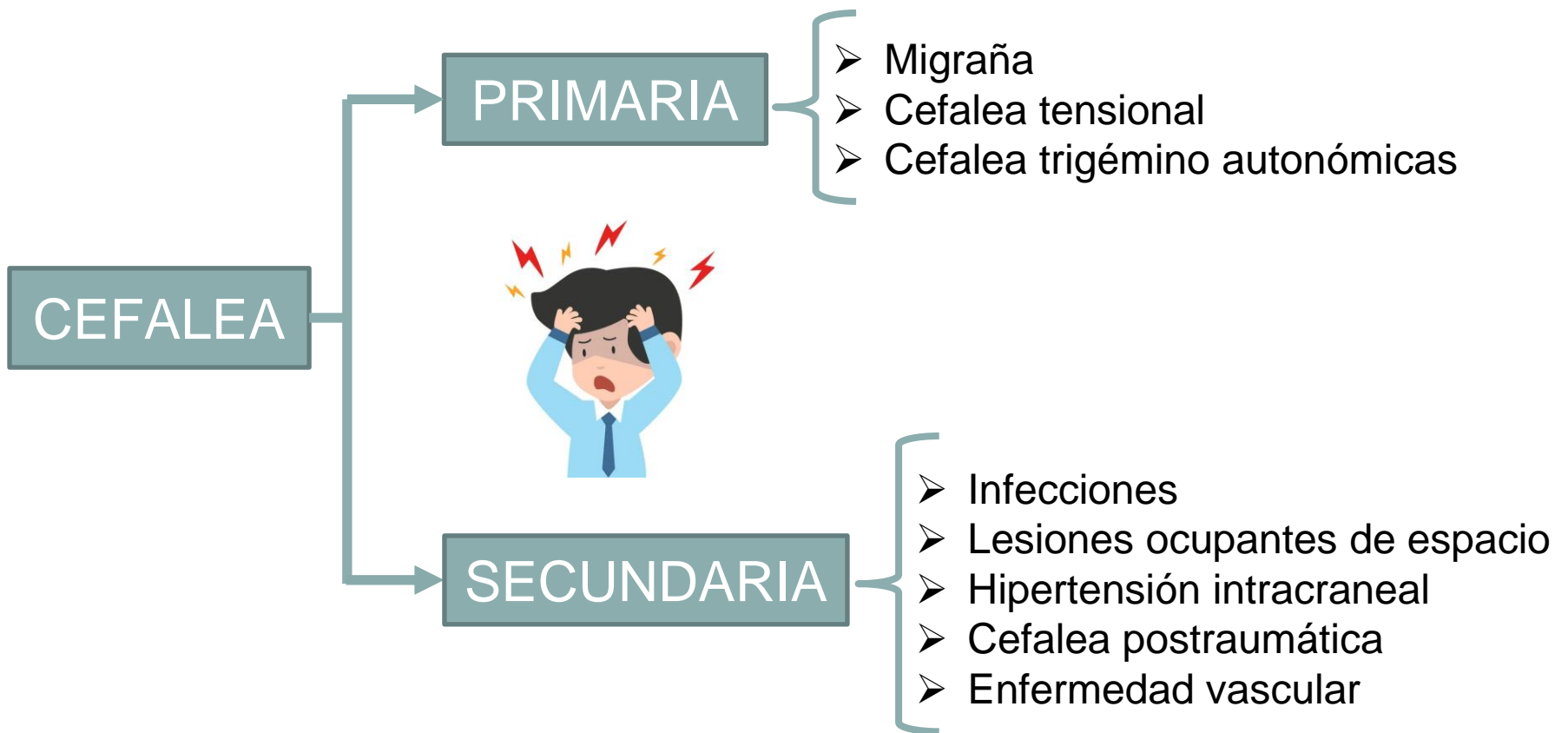


Clínica y hemodinámicamente estable
Profilaxis antibiótico cefazolina
Analgesia convencional
Tratamiento con dexametasona y levetiracetam



Comité tumores 31/10

DIAGNÓSTICO DIFERENCIAL



REVISIÓN DE LA LITERATURA AL RESPECTO

La cefalea es un motivo frecuente de consulta en AP y urgencias

No es una patología en sí misma

Debemos saber identificar los signos de alarma en las cefaleas



ANAMNESIS Y
EXPLORACIÓN FÍSICA
COMPLETA

- ✓ Características del dolor
- ✓ Agudeza visual y campimetría
- ✓ Fondo de ojo
- ✓ Exploración neurológica completa

- ❖ Cefalea aguda, intensa y progresiva especialmente en menores de 5 años
- ❖ Alteraciones en la conducta, cambios de carácter, pérdida de peso
- ❖ Cefaleas que despiertan por la noche
- ❖ Cefaleas que aumentan con Valsalva, ejercicio, tos o cambios posturales
- ❖ Focalidad neurológica o edema de papila
- ❖ Cefalea con síntomas asociados: vómitos, mareos, síncope
- ❖ Cefaleas persistentes que no responden al tratamiento
- ❖ Cefaleas asociadas a otras patologías



PRUEBAS
DE
IMÁGEN

BIBLIOGRAFÍA

1. Álvarez N, Acero AG, Diéguez IM. Cefalea en el niño y el adolescente [Internet]. Aeped.es. [citado el 29 de octubre de 2023]. Disponible en: <https://www.aeped.es/sites/default/files/documentos/12.pdf>
2. Adoración M, López B, Alcorcón F, Madrid C, Carrascón C, Psicólogo S, et al. Cefaleas en la edad pediátrica [Internet]. Aepap.org. [citado el 29 de octubre de 2023]. Disponible en: [https://www.aepap.org/sites/default/files/2em.4 cefaleas en la edad pediátrica.pdf](https://www.aepap.org/sites/default/files/2em.4%20cefaleas%20en%20la%20edad%20pediatrica.pdf)
3. Álvarez AA, Rodríguez FS, Fernández RH, Pérez AM, González AA, Valverde PN. CEFALEA EN LA INFANCIA Y SIGNOS DE ALARMA [Internet]. Aepap.org. [citado el 29 de octubre de 2023]. Disponible en: [https://www.aepap.org/sites/default/files/documento/archivos-adjuntos/comunicacion_cefalea_y_signos de alarma.pdf](https://www.aepap.org/sites/default/files/documento/archivos-adjuntos/comunicacion_cefalea_y_signos_de_alarma.pdf)

