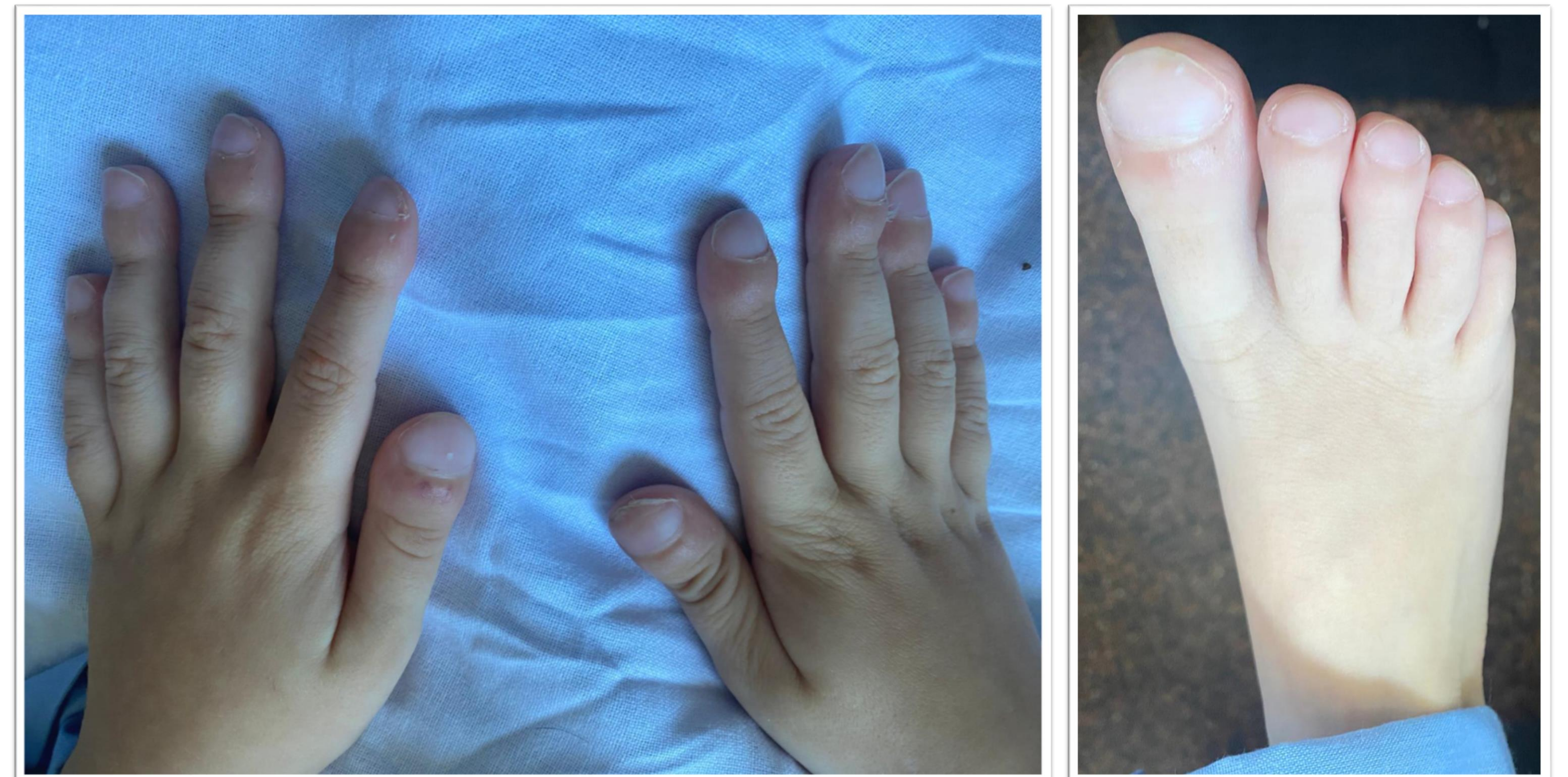

Acropaquias en pediatría, un hallazgo poco habitual que debemos conocer

González Cervantes M., Albert Barrachina C., García Montoya A.

Caso clínico

Escolar de 5 años remitido a **Cardiología** por acropaquias. Se detecta preexcitación en ECG sin clínica de taquiarritmias sin otros hallazgos significativos. Estaba en seguimiento por **Digestivo** por **desnutrición** e **historia de vómitos** que habían condicionado numerosas consultas en urgencias, y por **Hematología** por **anemia ferropénica** refractaria a hierro oral.



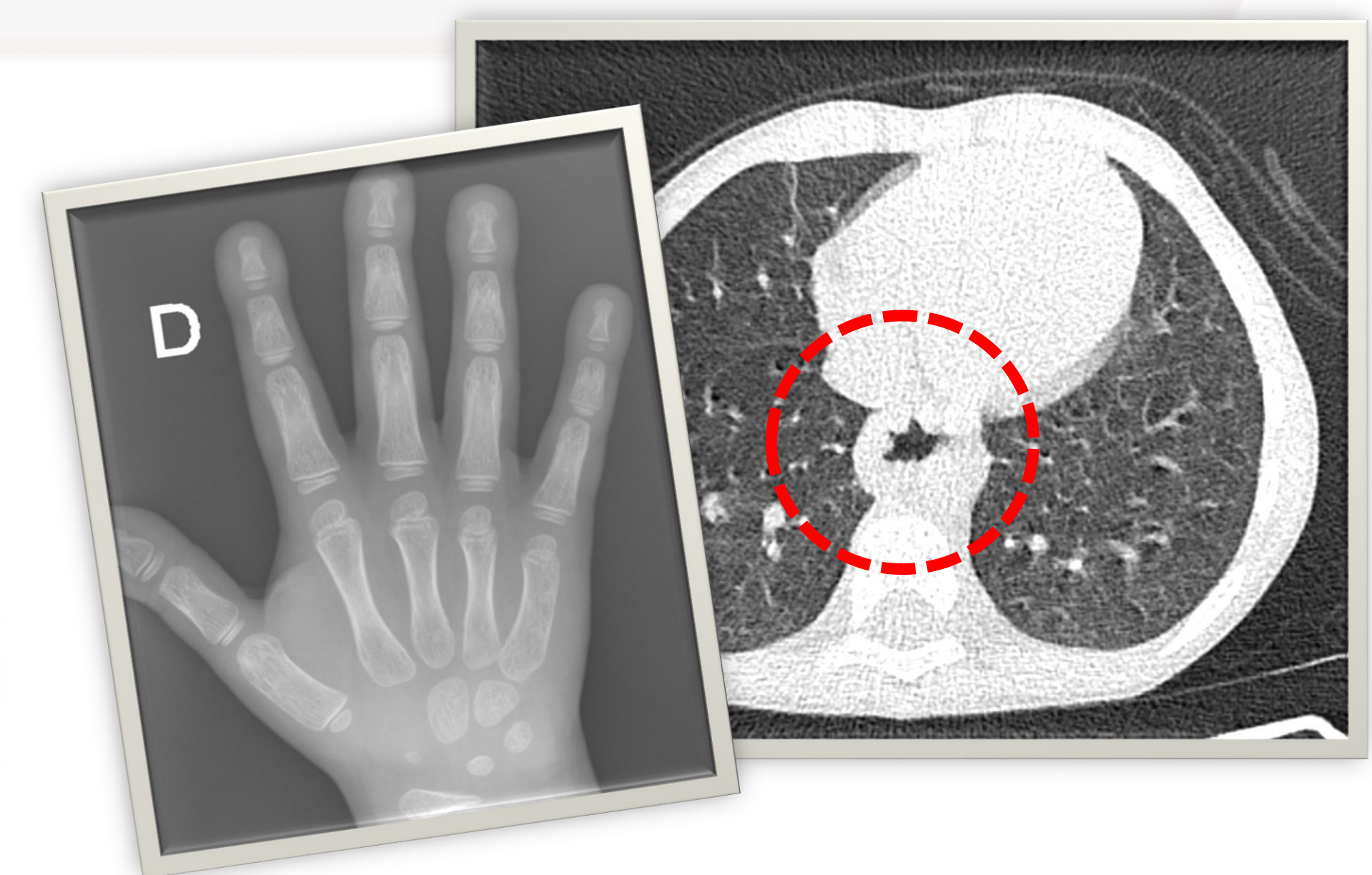
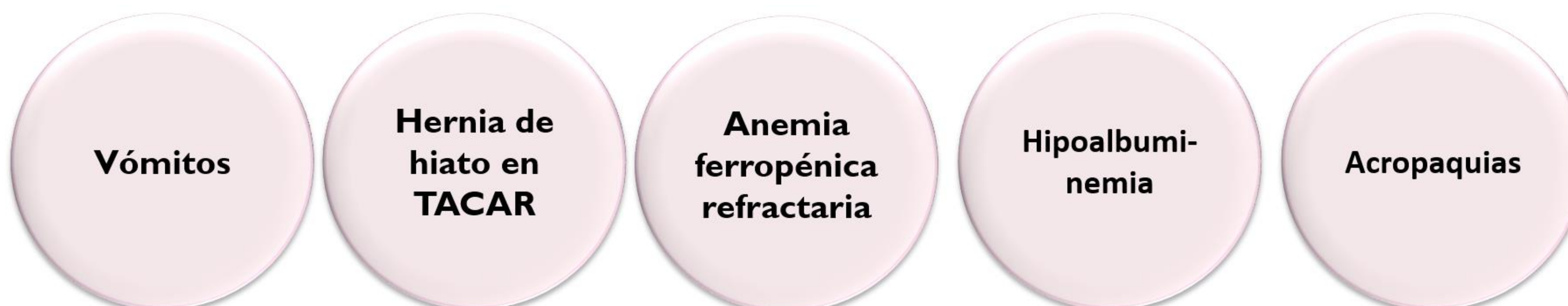Exploración física

Destacaban **acropaquias en ambas manos y pies** y una hipertrofia amigdalar grado IV, siendo el resto de la exploración normal.

Pruebas complementarias

A nivel analítico presentaba **anemia ferropénica** e **hipoalbuminemia**. Se realiza radiografía de mano que no mostraba osteólisis, y un TACAR pulmonar que no objetiva patología pulmonar pero evidenció una **hernia de hiato**. Tras comprobar repercusión polisomnográfica de la hipertrofia amigdalar se decide cirugía preferente y se acuerda seguimiento ambulatorio para valorar evolución.

Resumen de problemas



Triada de Herbst

Revisando la literatura, encontramos la **triada de HERBST**, una manifestación inusual de la enfermedad por reflujo gastroesofágico que se caracteriza por la **asociación de vómitos, anemia ferropénica, hipoalbuminemia y acropaquias en población pediátrica**.

Su singularidad radica en el desarrollo de acropaquias en ausencia de neumopatía crónica, pudiendo **atribuir su desarrollo a la presencia de reflujo gastroesofágico** al comprobar remisión de la sintomatología y mejoría de parámetros analíticos tras la cirugía correctora del mismo.

Su **fisiopatología no está clara** y la **bibliografía es escasa** habiendo descritos hasta el momento **solo 10 casos**.

Conclusiones

Las acropaquias son un signo clásico de la medicina. Los síntomas y signos asociados deben guiar la evaluación diagnóstica inicial pero **es necesaria una visión global del paciente** para completar su estudio. **La tríada de Herbst** es una manifestación inusual de la enfermedad por reflujo gastroesofágico caracterizada por la presencia de anemia ferropénica, acropaquias e hipoalbuminemia y **debe ser tomada en cuenta en el diagnóstico diferencial de un paciente con acropaquias**.

Fecha de publicación	Autor	Edad	Sexo	Lugar de procedencia
1976	Herbst	4 años y medio	Masculino	Estados Unidos
1976	Herbst	5 años y medio	Masculino	Estados Unidos
1976	Herbst	11 años	Masculino	Estados Unidos
1990	Sacher	4 años	Femenino	Suiza
1990	Sacher	1 año y medio	Femenino	Suiza
1996	Greenwald	9 años	Femenino	Canadá
1998	Rosario	4 años	Masculino	Brasil
2004	Calcado, y colaboradores	6 años	Masculino	Brasil
2007	Guerrero	6 años	Femenino	España
2020	Plata-García, y colaboradores	6 años	Femenino	Colombia