

Las adenopatías y sus diagnósticos



Hugo Nieto Gascón (Rotatorio Pediatría)
Tutora: Dra. Conchi Ruipérez (Escolares)

Servicio de Pediatría, HGUA

ÍNDICE

- ANAMNESIS Y OTROS DATOS DE INTERÉS
- PRUEBAS DIAGNÓSTICAS
- TRATAMIENTO
- EVOLUCIÓN
- ¿Y SI ESTAMOS EN UN CENTRO DE SALUD?
- BIBLIOGRAFÍA

ANAMNESIS Y OTROS DATOS DE INTERÉS

Niño de 9 años, ingresa por adenopatía cervical dolorosa de 2 semanas de evolución a pesar de tratamiento analgésico.

Buen estado general, afebril en todo momento, sin tos ni otros síntomas infecciosos.

Sin antecedentes médicos, quirúrgicos ni familiares.

PRUEBAS DIAGNÓSTICAS

LABORATORIO

HEMOGRAMA

BIOQUÍMICA GENERAL

COAGULACIÓN

SEROLOGÍA INFECCIOSA

MANTOUX E IGRA

CULTIVO Y TINCIÓN BAAR DEL ESPUTO

IMAGEN

RADIOGRAFÍA TÓRAX

ECOGRAFÍA CERVICAL

ECOGRAFÍA ABDOMINAL

TAC TORACO-CERVICAL

BIOPSIA GANGLIONAR

PCR

M. TUBERCULOSIS

CITOMETRÍA

DE FLUJO

TRATAMIENTO

PREVIO A SU INGRESO: EMPÍRICO

- Ibuprofeno y paracetamol
- Amoxicilina clavulánico

TRAS INGRESO

- Azitromicina (IgM *Bartonella Henselae*, 5 días).

- **Cuádruple terapia antituberculosa (2m + 4m)**
 - Isonizida
 - Rifampicina
 - Pirazinamida
 - Etambutol*

IGUAL QUE UNA
TBC PULMONARI!

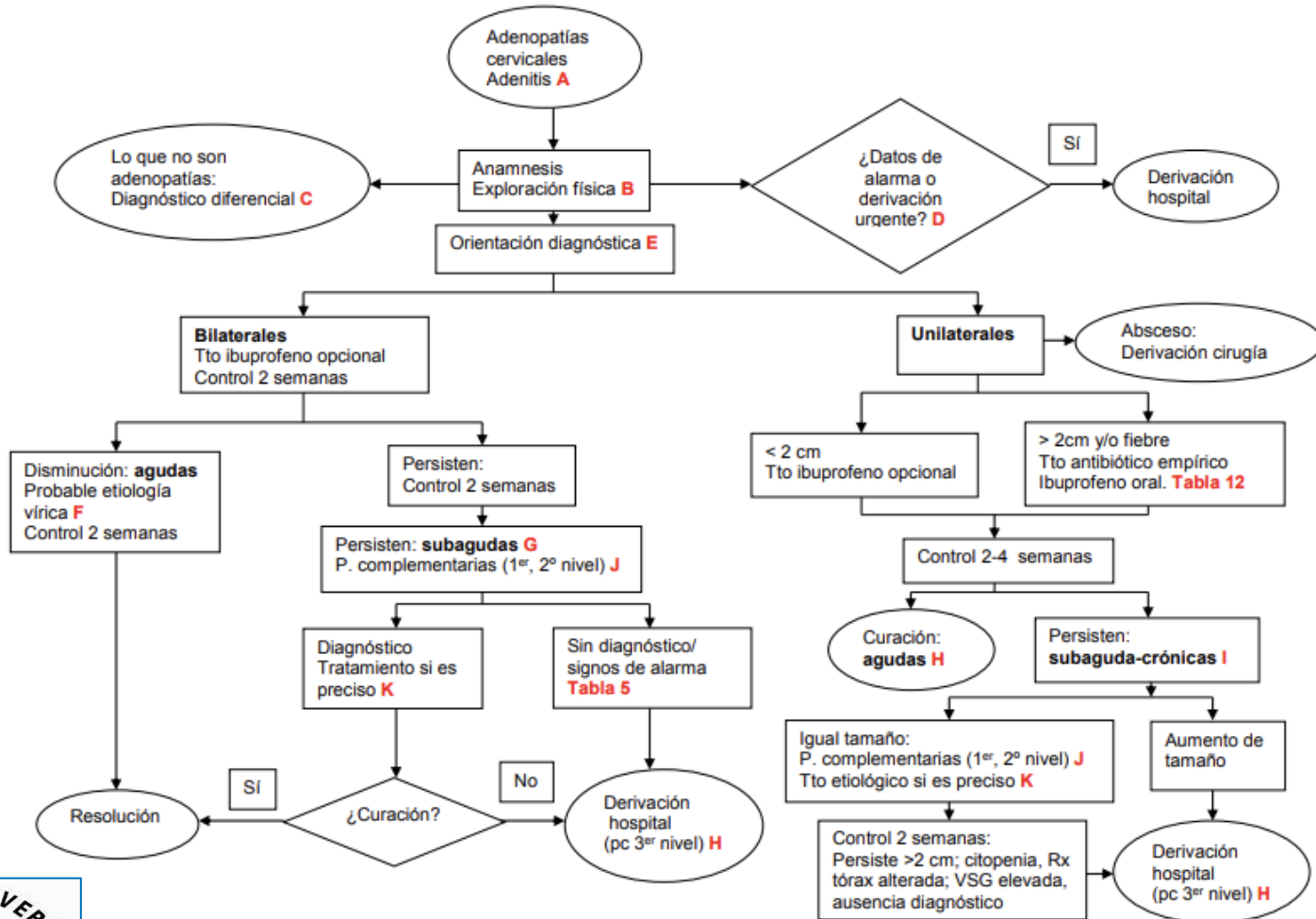
EVOLUCIÓN

Pensar en lo más frecuente, descartando lo urgente

Tratamiento óptimo

Control y consejos de prevención

¿Y SI ESTAMOS EN UN CENTRO DE SALUD?



BIBLIOGRAFÍA CONSULTADA

- Martínez Chamorro MJ, Albañil Ballesteros R, Cocho Gómez P. Guía de Algoritmos en Pediatría de Atención Primaria. Adenopatías cervicales. AEPap. 2016 (en línea). Disponible en algoritmos.aepap.org
- SEIP. Sociedad Española De Infectología Pediátrica. Infectología pediátrica básica. Manejo práctico.
- SEIP. Sociedad Española De Infectología Pediátrica. Infectología pediátrica avanzada. Abordaje Práctico.