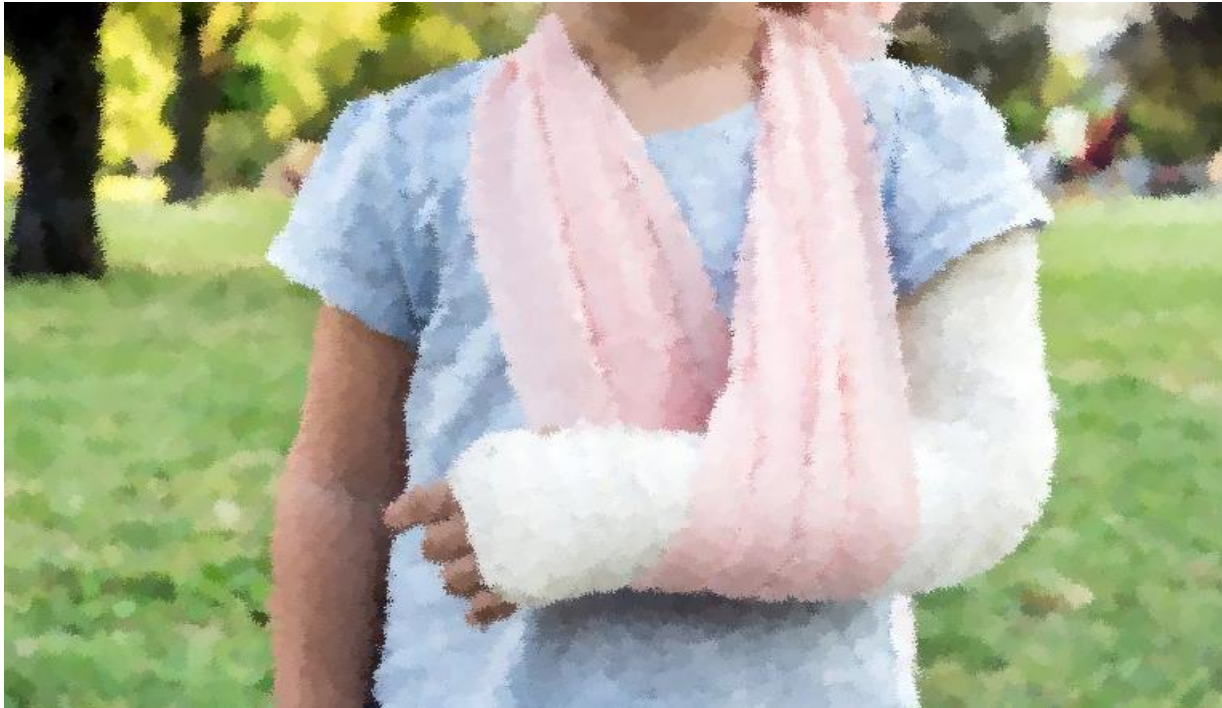

# Al filo de lo invisible

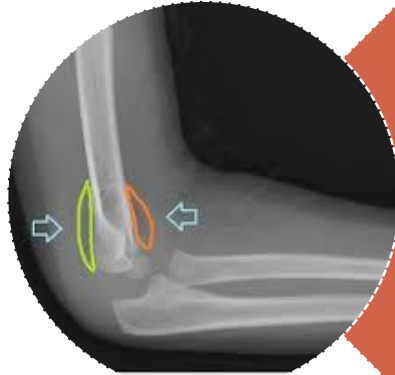
## Signo de la vela



Isabel Montañés (Rotatorio Pediatría)

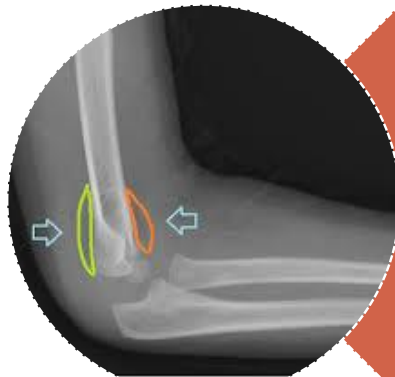
Tutor: Dr. Gómez de la Fuente (Sección Urgencias de Pediatría)

# Introducción



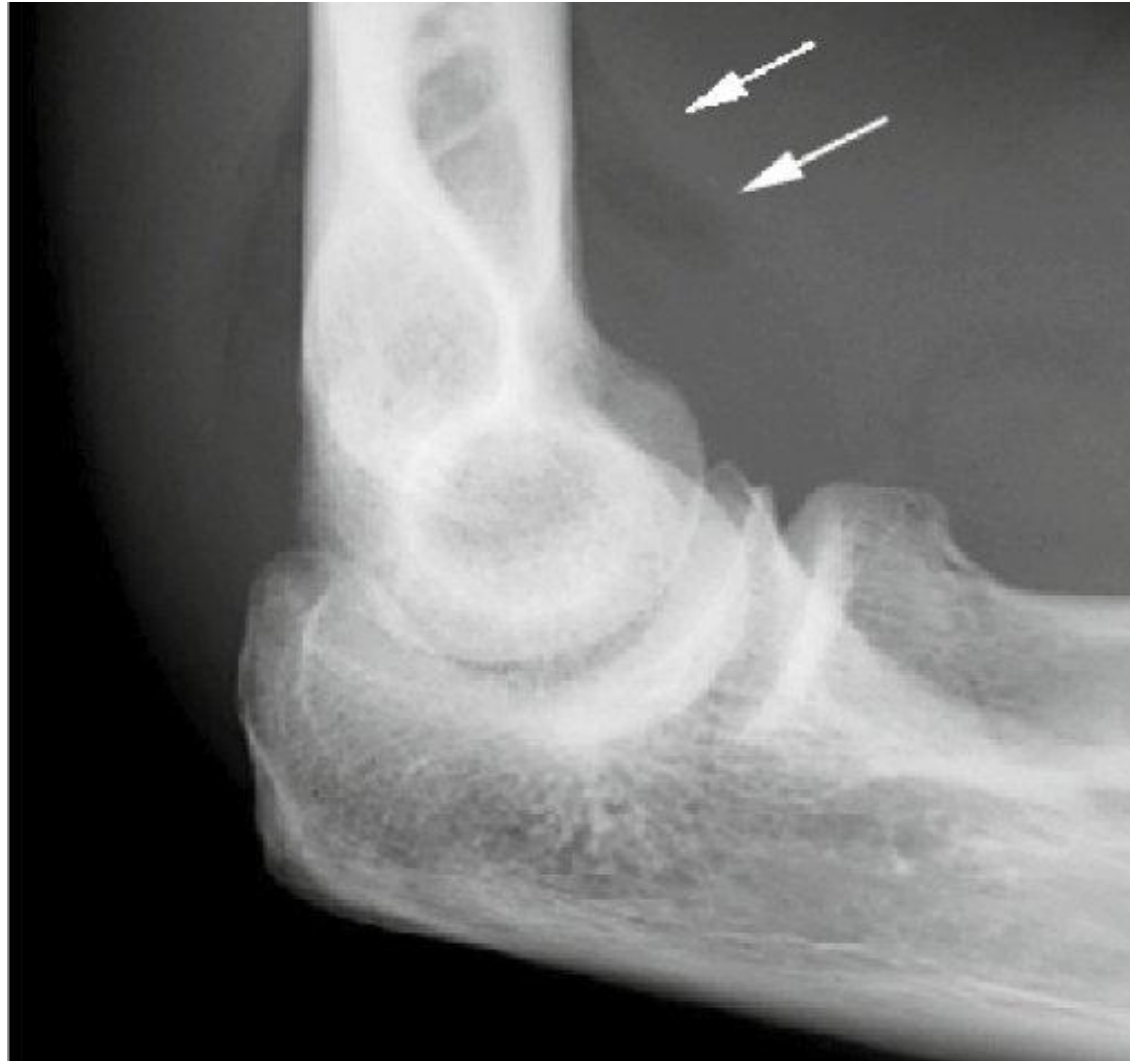## Fracturas frecuentes en UPED

- Produciendo un aumento de visitas



## Fractura más comunmente infradiagnosticada

# Radiografía



# Traumatismo óseo

Exploración



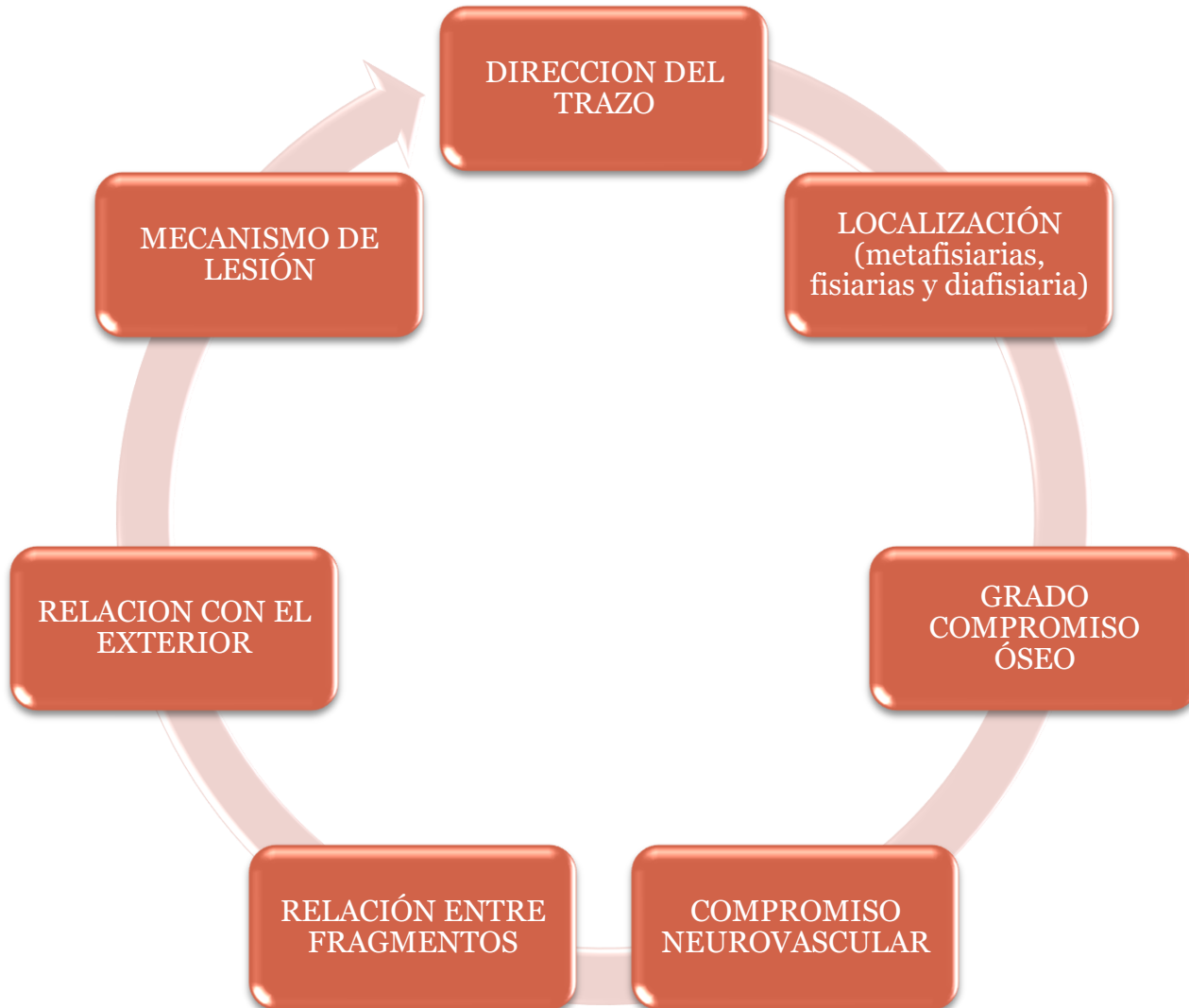- Limitación de la movilidad
- Resistencia a la movilización
- Aumento partes blandas

Rx



- Fractura no visible
- Contusión ósea
- Edema endomedular

# Clasificación fracturas



# Proceso de curación

Tratamiento

Factores  
implicados

- Edad
- Localización
- Vascularización
- Tipo de fractura
- Anomalías

Complicaciones

Retardo de  
consolidación

Falta de  
consolidación

Consolidación  
anómala

# Conclusiones

Causa: estrés  
agudo



Dificultad de  
diagnostico



Fractura pediátrica  
mas común entre  
4-10 años

## Bibliografía

1. López-Olmedo J. Fracturas infantiles más frecuentes. Esguinces y epifisiolisis. *Pediatría Integral*. 2019;23:201-21
2. Olsen B, González G. Urgencias en traumatología. Fracturas frecuentes en niños. 2009;7:177-81
3. De Pablo B, Grange I, Vinaixa A, Oller A. Deformidad plástica de antebrazo. *An Pediatr*. 2014;80:58-60
4. De Pablo B, Prieto N, Giménez J. Lo esencial en pronación dolorosa. *FMC*. 2017;24:207-10