Microangiopatías trombóticas en pediatría

Rosa Pérez Cuartero – R1 Pediatría Hospital General Universitario de Alicante
email: rperezcuartero@gmail.com
Tutora: Concepción Ruipérez Cebrián - Sección Escolares - Servicio Pediatría HGUA

Servicio de Pediatría
DEPARTAMENTO DE SALUD
ALICANTE - HOSPITAL GENERAL

Índice de contenidos

- Justificación de la sesión
- Presentación del caso
- Diagnóstico diferencial
- Microangiopatías trombóticas
- Síndrome hemolítico urémico
  - Epidemiología
  - Fisiopatología
  - Clínica
  - Diagnóstico
  - Manejo
- Evolución del caso
- Conclusiones

Servicio de Pediatría
DEPARTAMENTO DE SALUD
ALICANTE - HOSPITAL GENERAL

Justificación de la sesión

03/2022 – 10/2022
Pediatría HGUA
2 SHU

03/2022
Niño de 2 años
SHU típico

Planta Escolares HGUA
Traslado H. la Fe
No diálisis

07/2022
Niño de 8 años
SHU típico

UCIped
Planta Escolares HGUA
No diálisis

Servicio de Pediatría
DEPARTAMENTO DE SALUD
ALICANTE - HOSPITAL GENERAL

Presentación del caso

- Niño de 8 años sin antecedentes de interés:

20/07/22 – 23/07/22 **Hospital Vithas Medimar**

- Dolor abdominal cólico con deposiciones diarreicas sanguinolentas de 24 horas de evolución

↓

- Gastroenteritis aguda
- Ingresa para estudio y rehidratación intravenosa
- No alteraciones analíticas
- Antígeno rotavirus positivo en heces
- Coprocultivo: flora fecal habitual

24/07/22 **Hospital Vithas Medimar**

- Orina colúrica

↓

- Analítica sanguínea:

HM: Leucocitos 11100 (M 48%, L 31,6%)
Hb 10,4 g/dL *(14,6 g/dL el 20/07)*
Plaquetas 22000/mm3

BQ: PCR 4,4 mg/dL, **LDH >2406 U/L**
GOT 135 U/L, GPT 44 U/L
GGT 10 U/L, FA 115 U/L
Bili total 2,74 mg/dL (ind 2,39 mg/dL)
Creatinina 1,8 mg/dL, Urea 110 mg/dL

Gasometría: pH 7,33, HCO3 23,7, pCO2 45

Coagulación: normal

Servicio de Pediatría
DEPARTAMENTO DE SALUD ALICANTE - HOSPITAL GENERAL

Presentación del caso

24/07/22 **A su llegada a UPED H. General Alicante**:

Constantes: Tª 36.5ºC; **TA 100/69 mmHg**; FC: 101 lpm (rítmica)
Buen estado general. **Coloración subictérica de piel y mucosas**
Mucosas secas: deshidratación leve (Gorelick 2)
No exantemas ni petequias. Eupneico en reposo
ORL normal
AC: rítmica sin soplos
AP: buena entrada de aire bilateral, no ruidos sobreañadidos
Abdomen blando, depresible, no masas ni megalias, no signos de irritación peritoneal
Neuro: Glasgow 15/15. No signos de focalidad neurológica. Signos meníngeos negativos

AS: **Hb 8,9 g/dL** VCM 79,1 fL, **plaquetas 21000/mm3**
AO: densidad 1015, Cr 63 mg/dL, **cociente prot-Cr 3111 mg/g**, **Eritrocitos 5-10/campo**, Hb 250 U/μ L, Bilirrubina 1mg/dL, resto normal

ESTUDIO DE SANGRE PERIFÉRICA:
- ✓ Plaquetopenia
- ✓ Esquistocitos 2%

- **Control de TA**
  - 100/69 a 120/80 mmHg
- **Control de diuresis**
  - 0,8 mL/kg/h

UCIp

Servicio de Pediatría
DEPARTAMENTO DE SALUD ALICANTE - HOSPITAL GENERAL

Diagnóstico diferencial

Llegando al diagnóstico…

1. Anemia Hb 10,4 g/dL ➡ 8,9 g/dL en <24 horas

Nuestro paciente: 79,1 fL

VCM *(VN: 76-90)*

- ⬇
- Normal
- ⬆

Servicio de Pediatría
DEPARTAMENTO DE SALUD ALICANTE - HOSPITAL GENERAL

VCM normal

(Anemia normocítica)

Reticulocitos ⬇

- Leucocitos y plaquetas ⬇
  - Aplasia medular
  - Leucemia
  - Infiltración tumor sólido
- Leucocitos y plaquetas normal
  - Aplasia serie roja
  - Anemias infecciosas
  - Anemia por ERC

Reticulocitos ⬆

- **Anemias hemolíticas**
  Bilirrubina y LDH ⬆
  Haptoglobina ⬇
  - Test de Coombs directo positivo: AUTOINMUNES
  - **Test de Coombs directo negativo**
- Anemias hemorrágicas

Nuestro paciente:

- **Bilirrubina ind y LDH aumentadas**
- **Esquistocitos 2%**

25/07/22 **Reticulocitos 4,4%**
Haptoglobina <10mg/dL
Coombs directo negativo

- Morfología normal: Hiperesplenismo
- Morfología alterada: Membranopatías Hemoglobinopatías
- **Hematíe fragmentado** MAT, CID

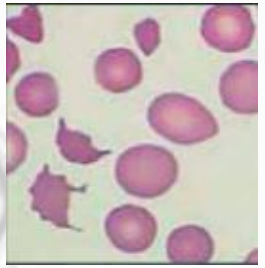

Servicio de Pediatría
DEPARTAMENTO DE SALUD ALICANTE - HOSPITAL GENERAL

ANEMIA MECÁNICA = ESQUISTOCITOS

Anemias microangiopáticas:

Microangiopatías trombóticas (MAT)

Coagulación intravascular diseminada (CID)

Hemoglobinuria de la marcha

Enfermedad renal

Quemaduras graves

Lesiones corazón y grandes vasos:

Prótesis valvulares

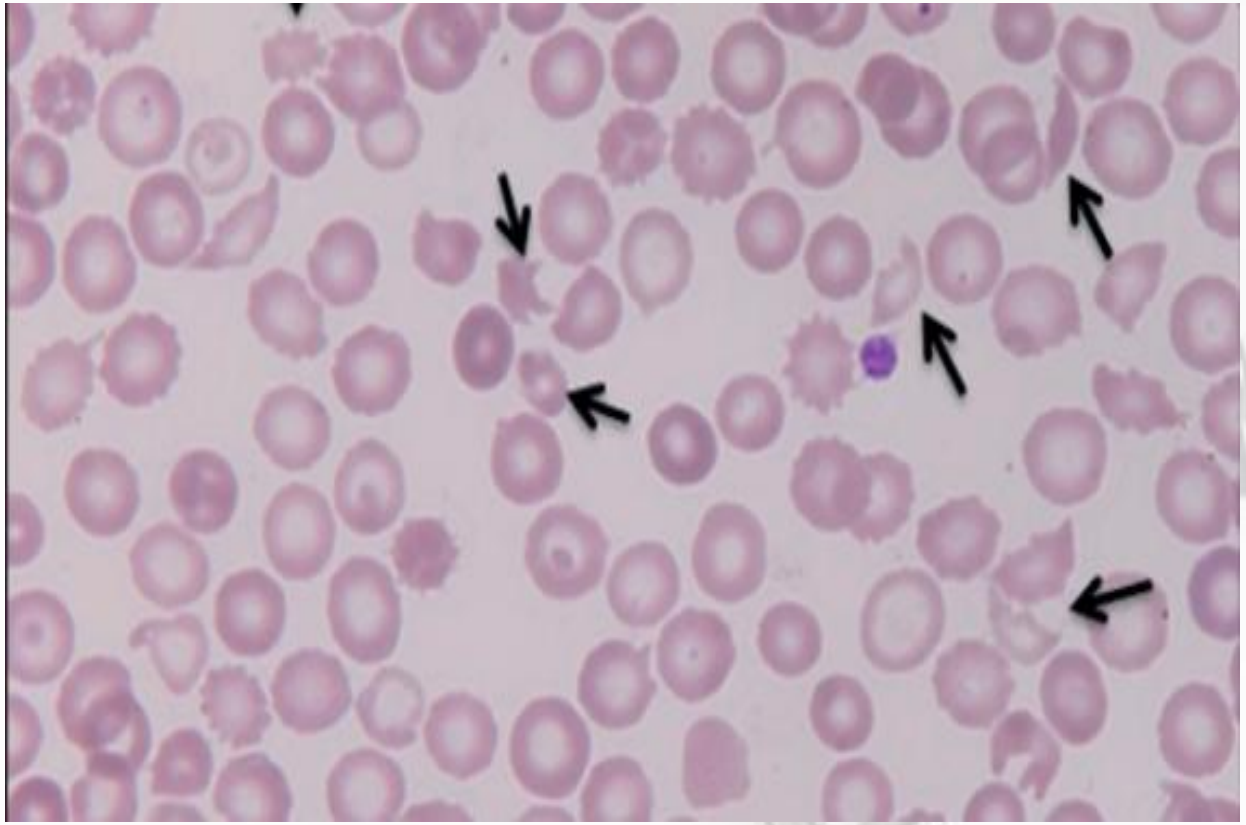

Diagnóstico diferencial

Llegando al diagnóstico…

2. Trombopenia 22000/mm3 ➡ 21000/mm3 en <24 horas

1º Verificar la trombopenia

2º Correlacionar con hallazgos del frotis de sangre periférica

3º TP, TTPA

4º Clínica

Nuestro paciente:
Estudio de sangre periférica:
- **Recuento manual de plaquetas de 21000/mm3**
- **Presencia de macrotrombocitos**
- **2% Esquistocitos**

Coagulación normal ⬅

Alteración de la función renal + AP de diarrea sanguinolenta

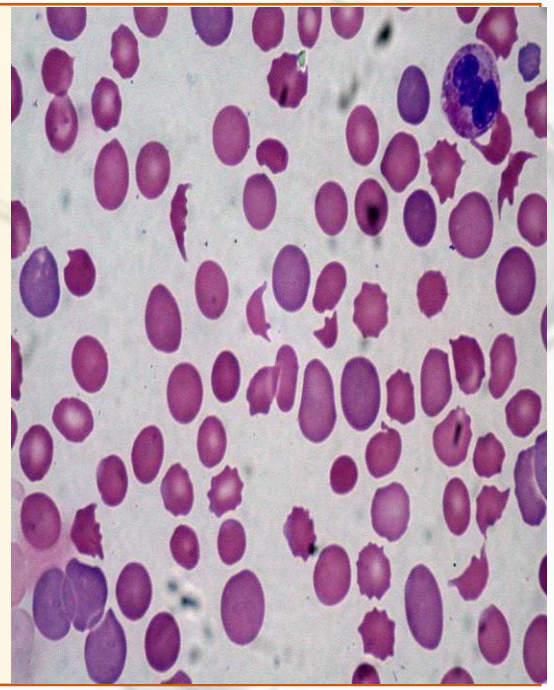

Servicio de Pediatría
DEPARTAMENTO DE SALUD ALICANTE - HOSPITAL GENERAL

Diagnóstico diferencial

Llegando al diagnóstico…

2. Trombopenia 22000/mm3 ➡ 21000/mm3 en <24 horas

MAT	CID
Causa predeterminada Pruebas de coagulación normales Regular estado general Poco frecuente petequias	~~Causa no tan clara Alargamiento de TP, TTPA, aumento dímero D Mal estado general Hemorragias, púrpura, necrosis de partes acras~~

Diagnóstico diferencial

Llegando al diagnóstico…

3. Fracaso renal agudo: Cr 1.8 mg/dL (*VN: 0,4-0,6)* y diuresis 0,8ml/kg/h en 24 horas

Definición IRA según KDIGO
Aumento de Cr de 0,3 mg/dL en <48 horas.
Aumento de Cr de 1,5 mg/dL el valor basal en los últimos 7 días.
Diuresis <0,5 mL/kg durante 6 horas

Diagnóstico diferencial

Llegando al diagnóstico…

3. Fracaso renal agudo: Cr 1.8 mg/dL (*VN: 0,4-0,6)* y diuresis 0,8ml/kg/h en 24 horas

Índice	IRA prerrenal	IRA intrínseca
Densidad urinaria	>1020	<1020
Na orina	<10 mEq/L	>60 mEq/L
EF Na	<1%	>2%
Cr orina/Cr plasma	>40	<20
Urea orina/urea plasma	>10	<5
Sedimento	normal	Hematuria/proteinuria

Servicio de Pediatría
DEPARTAMENTO DE SALUD
ALICANTE - HOSPITAL GENERAL

Diagnóstico diferencial

Llegando al diagnóstico…

Anemia microangiopática:
- Aumento bilirrubina indirecta y LDH
- Disminución haptoglobulina
- Coombs directo negativo
- Esquistocitos

+

Trombopenia con coagulación normal

+

Daño de 1 o más de los siguientes sistemas:
- **Renal**
- **Neurológico**
- **Digestivo**

MAT/ Microangiopatía trombótica

Servicio de Pediatría
DEPARTAMENTO DE SALUD
ALICANTE - HOSPITAL GENERAL

Microangiopatías trombóticas (MAT)

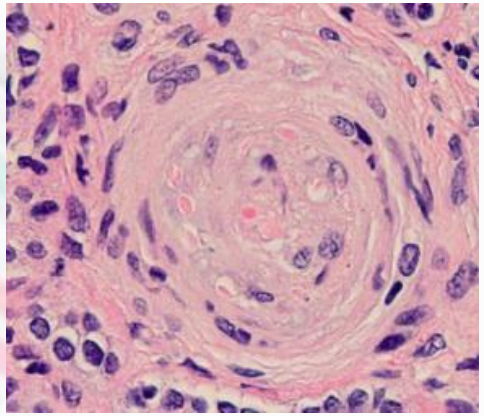

Concepto anatomopatológico:
- Necrosis fibrinoide
- Íntima en capas de cebolla
- Trombosis intraluminal

MAT primarias

- PTT
  - Idiopática
    - Adultos
    - ADAMTS13 <5-10% con anticuerpos
  - Congénita
    - Niños
    - ADAMTS13 <5-10% sin anticuerpos
- SHU
  - SHU asociado a infección entérica
    - Niños
    - *E. coli (STEC-SHU)*
    - *S. dysenteriae 1*
  - SHUa
    - Niños
    - Hiperactivación complemento

Neurológica

Renal

MAT secundarias

Fármacos
Enfermedades obstétricas
Infecciones (neumococo, VIH, gripe A)
Tumores
Trasplantes
Hipertensión maligna
E. Autoinmunes
Aciduria metilmalónica con homocistinuria

Servicio de Pediatría
DEPARTAMENTO DE SALUD ALICANTE - HOSPITAL GENERAL

Microangiopatías trombóticas (MAT)

Nuestro paciente: ADAMTS13 Activity: 67,20%

Evaluar actividad ADAMTS13 y test toxina Shiga/STEC

- ≤5-10% actividad ADAMTS13
  - PTT
    - ¡Transfusión plasma!
- >5-10% actividad ADAMTS13
  - MAT secundarias
  - SHU mediado por complemento (SHUa)
- Toxina Shiga/STEC positiva
  - STEC-SHU

Nuestro paciente: Detección *E. coli* O157:H7 y toxina Shiga (STEC) en heces

Servicio de Pediatría
DEPARTAMENTO DE SALUD ALICANTE - HOSPITAL GENERAL

PTT congénita *(Sdre. de Upshaw-Schulman)*

- Prevalencia desconocida
- 50% primer episodio <5 años. Cualquier edad
- Curso crónico recurrente. Correlación genotipo-fenotipo
- Mutaciones en gen *ADAMTS13:*
  - Proteína responsable de la escisión del factor von Willebrand (FvW)
  - Adhesión con plaquetas a través de GPIb-V-IX
  - Formación de trombos sobre el endotelio
- 35% clínica neurológica. Más frecuente fallo renal que en PTT adquirida
- Recambio plasmático

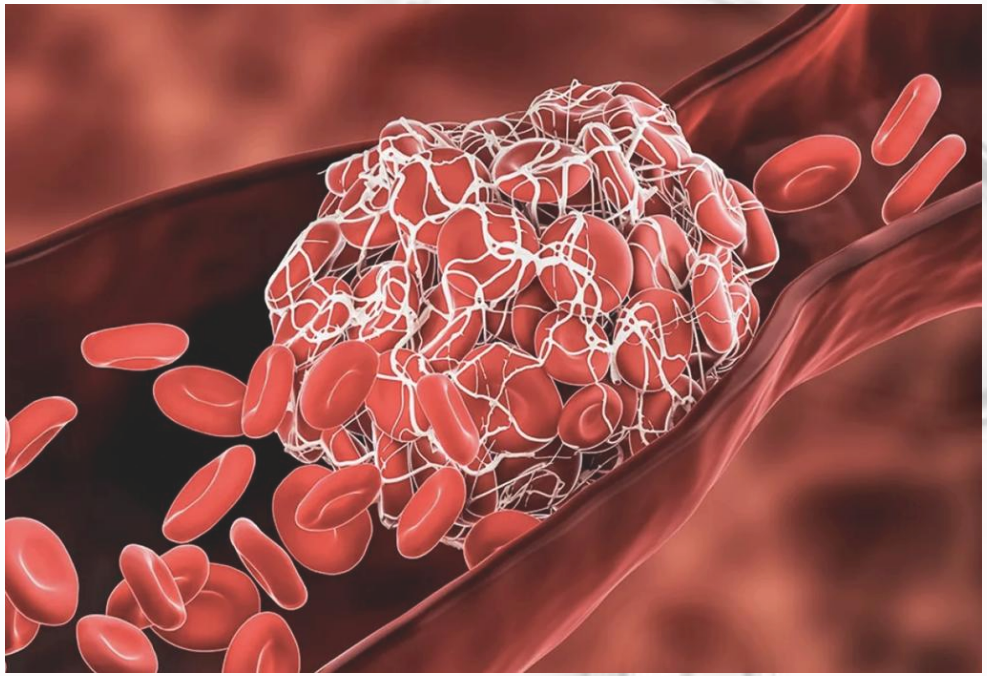

Síndrome hemolítico urémico (SHU)

Epidemiología.

Anemia microangiopática + trombopenia + fallo renal agudo

- **85-95% *E. coli enterohemorrágica* O157:H7** (más raro *S. dysenteriae 1*) productora toxina Shiga (STEC). SHU típico
- **5-10%** Hiperactivación del complemento. SHU atípico
- **5%** *Streptococcus pneumoniae*

- ✓ **Una de las principales causas de fallo renal agudo en menores de 3 años**
- ✓ **< 5 años, niñas, verano**
- ✓ **3-5% mortalidad**
- ✓ **10-15% fallo renal terminal**

Infección por cepas de *E.coli* productoras de toxina Shiga o Vero:
Enfermedad de declaración obligatoria de carácter semanal.

Síndrome hemolítico urémico (SHU)

Epidemiología.

Anemia microangiopática + trombopenia + fallo renal agudo

- **85-95% *E. coli enterohemorrágica* O157:H7** (más raro *S. dysenteriae 1*) productora toxina Shiga (STEC). SHU típico
- **5-10%** Hiperactivación del complemento. SHU atípico
- **5%** *Streptococcus pneumoniae*

- ✓ **Mutaciones FH, MCP, FI, THDB, FB y C3 o anticuerpos anti-FH**
- ✓ **< 18 años, ambos sexos**
- ✓ **10-15% mortalidad**
- ✓ **50% fallo renal terminal**

Síndrome hemolítico urémico (SHU)

Epidemiología.

Anemia microangiopática + trombopenia + fallo renal agudo

- **85-95% *E. coli enterohemorrágica* O157:H7** (más raro *S. dysenteriae 1*) productora toxina Shiga (STEC). SHU típico
- **5-10%** Hiperactivación del complemento. SHU atípico
- **5%** *Streptococcus pneumoniae*

Porcentaje en descenso desde introducción de la vacuna VCN13

- ✓ **Mediada por neuraminidasa**
- ✓ **0,5% infecciones neumocócicas complicadas (neumonía (70%) con empiema o meningitis)**
- ✓ **19A más frecuente**
- ✓ **1-2 años**
- ✓ **Clínica de mayor gravedad**
- ✓ **Soporte, antibioterapia**

Servicio de Pediatría
DEPARTAMENTO DE SALUD
ALICANTE - HOSPITAL GENERAL

Síndrome hemolítico urémico

Fisiopatología.

SHU asociado a infección entérica

E. coli O157:H7 o *S. dysenteriae tipo 1* en alimentos contaminados

Mucosa colon: diarrea hemorrágica

Riñón: trombosis glomerular, más raro arterial. Necrosis cortical

SHU atípico

Desregulación de la vía alternativa del complemento, que impide su inactivación, favoreciendo la formación de CAM en la célula endotelial (más frecuente renal)

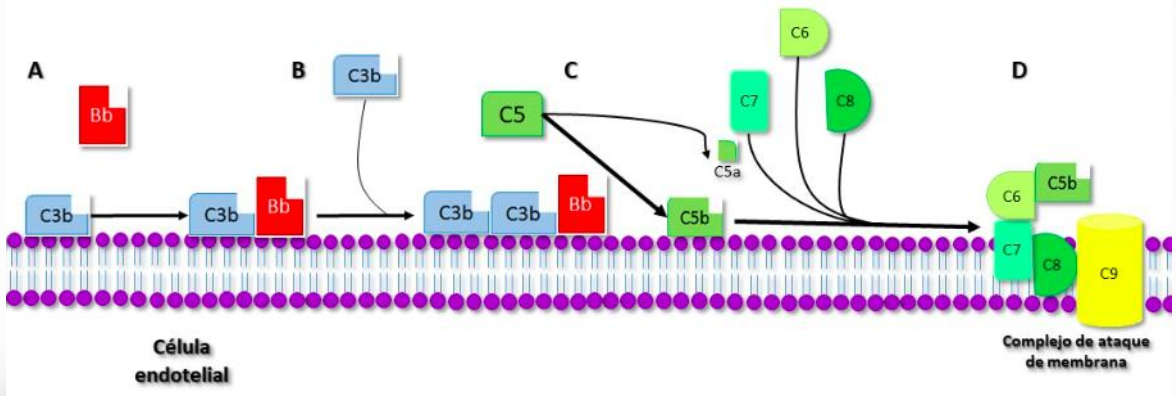

Servicio de Pediatría
DEPARTAMENTO DE SALUD ALICANTE - HOSPITAL GENERAL

Síndrome hemolítico urémico
Clínica.

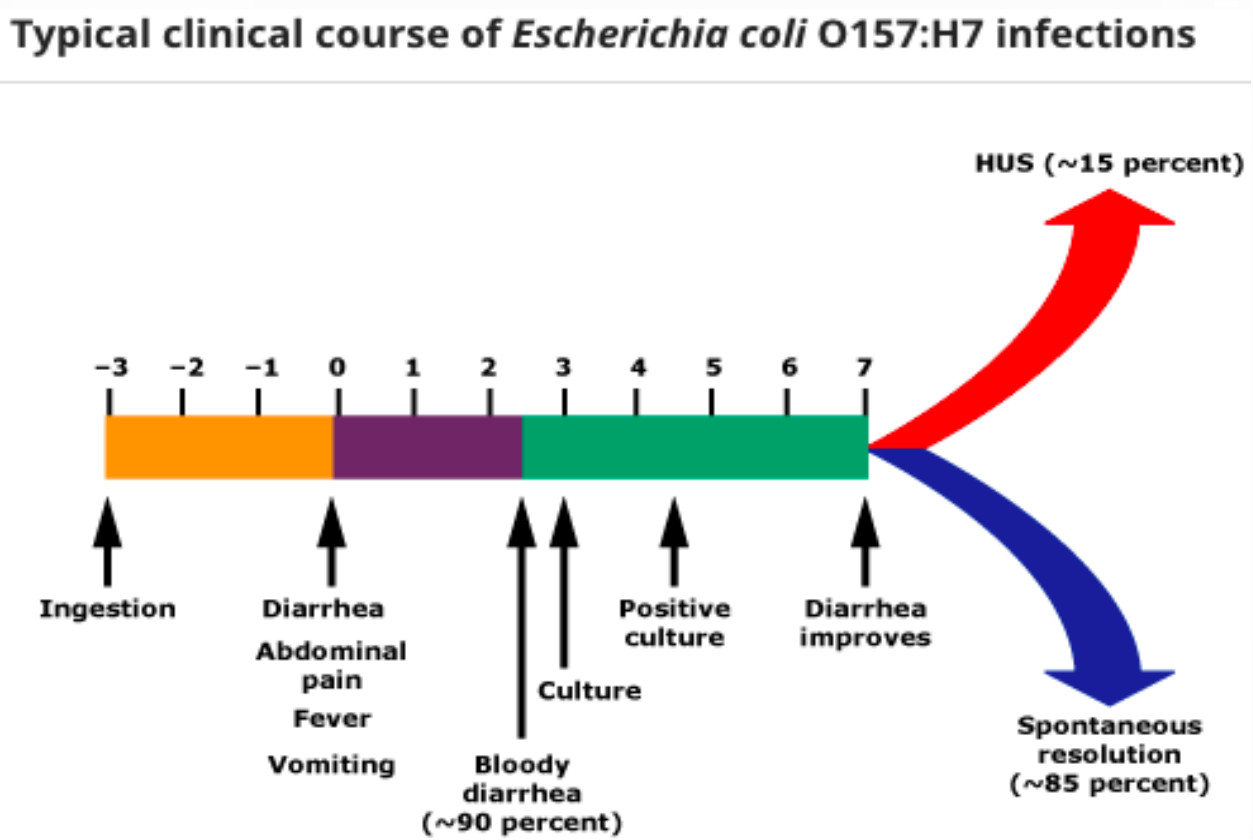

- **Riñón: 100% hemoglobinuria/hematuria.** Proteinuria, oligoanuria
  HTA muy frecuente, difícil control
  50% diálisis

Seguimiento nefrológico a largo plazo: 1/3 proteinuria, HTA o ERC

- **Neurológico:** 20%. Alteración nivel de conciencia, enfermedad isquémica, convulsiones, ceguera cortical
- **Digestivo:** desde esófago a ano. Colitis hemorrágica, perforación
- **Otras: leucocitosis factor de mal pronóstico.** Afectación cardíaca, pulmonar, 10% intolerancia a la glucosa

Servicio de Pediatría
DEPARTAMENTO DE SALUD ALICANTE - HOSPITAL GENERAL

Síndrome hemolítico urémico

Clínica.

SHU atípico

- **Similar a SHU clásico, pero mayor gravedad a corto y largo plazo**
- El pronóstico es peor si el inicio se da en edad pediátrica
- Variabilidad clínica según genotipo: mutaciones FH 88% fallo renal
- **Recurrencia en trasplante**
- Neurológica 10%
- Otras: 3% infarto miocardio, gastrointestinal, pulmonar, enfermedad vascular periférica, aumento de la permeabilidad vascular (derrame, anasarca, edema cerebral, etc.)

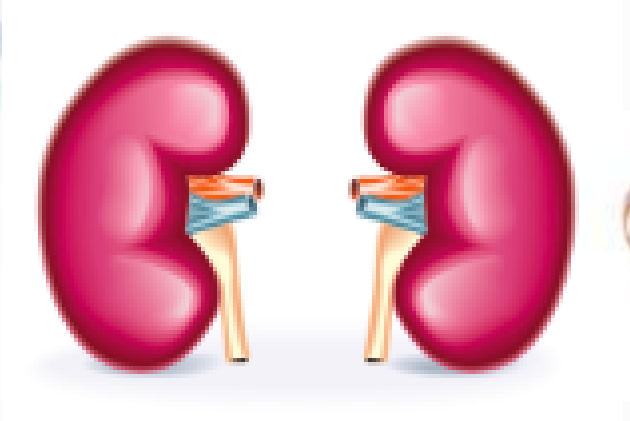

Servicio de Pediatría
DEPARTAMENTO DE SALUD
ALICANTE - HOSPITAL GENERAL

Síndrome hemolítico urémico

Diagnóstico.

Clínico y analítico

Servicio de Pediatría
DEPARTAMENTO DE SALUD
ALICANTE - HOSPITAL GENERAL

Síndrome hemolítico urémico

Diagnóstico.

1. Urgencias

Hemograma, bioquímica, coagulación

+

Coombs directo
Reticulocitos
Estudio de sangre periférica

↓

MAT

2. UCI/Planta

Diagnóstico diferencial MAT 1as

ADAMTS13

- **Coprocultivo**
  McConkey-sorbitol
  (E. coli O157:H7)
  - ¡pronto!, 50% negativos tras 1ª semana
- **Detección toxina**
  Shiga mediante PCR

C3, C4, CH50, factor I, factor H, factor B

Diagnóstico diferencial MAT 2as
Estudio neumococo, serologías VIH, hepatitis B y C, autoinmunidad, B12

Servicio de Pediatría
DEPARTAMENTO DE SALUD
ALICANTE - HOSPITAL GENERAL

Síndrome hemolítico urémico

Manejo.

SHU asociado a infección entérica

- ~~Antibióticos~~
- ~~Fármacos que reducen la motilidad intestinal~~
- ~~Agentes antitrombóticos~~

- **Soporte** →

- Eculizumab (anti-C5)
- Plasmaféresis o infusión plasma
- Líneas futuras:
  - Quelante de toxina Shiga
  - Vacunas
  - Anticuerpos monoclonales

- Transfusión hematíes: Hb<6-7 g/dL o Hto<18%
- Transfusión de plaquetas: plaq < 10000 o 20000 si factores de riesgo
- **Fluidoterapia +- diuréticos**
- Evitar drogas nefrotóxicas
- Adecuada nutrición
- Diálisis (HD o DP) si BUN >80 mg/dL, retención de líquidos o alteraciones electrolíticas graves
- Control de TA con calcioantagonistas

Síndrome hemolítico urémico

Manejo.

SHU atípico

- **Eculizumab**
- Plasmaféresis o infusión de plasma
- Soporte
- Trasplante

Peso	Dosis inicial	Dosis mantenimiento	
5-10 kg	300 mg dosis única	300 mg cada 3 semanas	
10-20 kg	600 mg dosis única	300 mg cada 2 semanas	
20-40 kg	600 mg 2 dosis semanales	**20-30 kg**	600 mg cada 2 semanas
		30-40 kg	900 mg cada 2 semanas
>40 kg	900 mg 2 dosis semanales	1200 mg cada 2 semanas	
Objetivo: CH50 <10%			

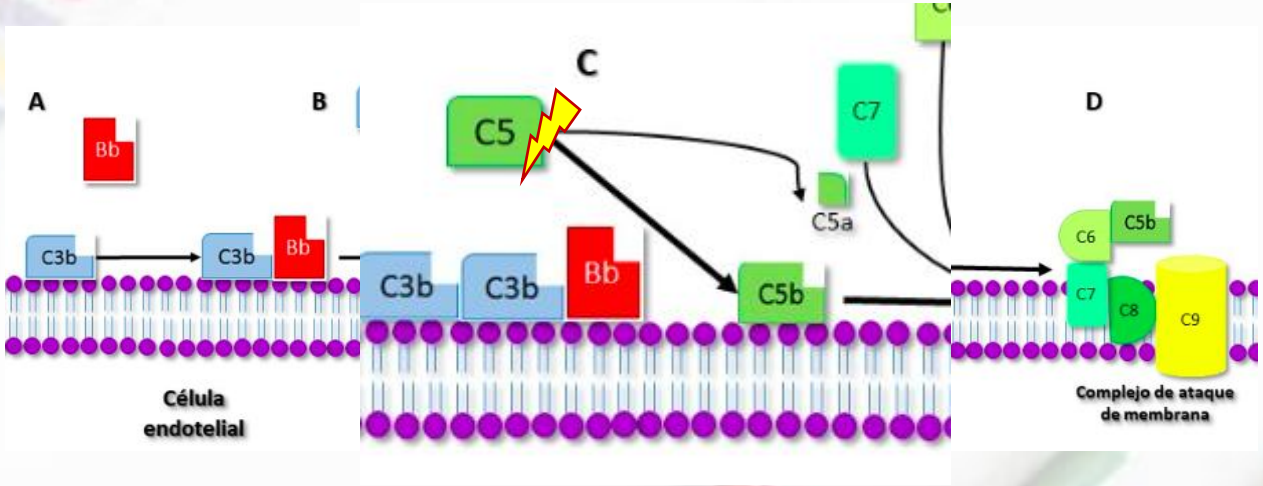

Todos los pacientes que reciban tratamiento con Eculizumab deben ser vacunados de:

- *Neisseria meningitidis (ACWY, B) + ATB*
- *Haemophilus influenza tipo b*
- *Streptococcus pneumoniae*

Servicio de Pediatría
DEPARTAMENTO DE SALUD ALICANTE - HOSPITAL GENERAL

Evolución del caso

- Durante su estancia en UCIped precisa 1 transfusión de hematíes y 2 transfusiones de plaquetas
- 27/07/22 ingresa en planta de Escolares. Precisa 1 transfusión de hematíes
- 01/08/22. Se objetiva normalización de función renal y hemograma. Alta con controles analíticos en consultas externas

Conclusiones

- La causa más frecuente de SHU en pediatría es la infección por *E. coli* O157:H7
- El cultivo específico para *E.coli* O157:H7 debe realizarse en todos los niños con diarrea sanguinolenta
- El tratamiento del SHU típico es de soporte, destacando la fluidoterapia y quedando contraindicada la antibioterapia
- El SHU atípico nos lo debemos plantear ante un cuadro de SHU sin diarrea sanguinolenta

Bibliografía

- Niaudet P, Gillion-Boyer O. Clinical manifestationes and diagnosis of Shiga toxin-producing Escherichia coli (STEC) hemolytic uremic síndrome (HUS) in children. UpToDate [internet][consultado: 18 Oct 2022]. Disponible en: https://acortar.link/bv7dBT
- George JN, Nester C. Diagnostic approach to suspected TTP, HUS, or other thrombotic microangiopathy (TMA). UpToDate [internet][consultado: 18 Oct 2022]. Disponible en: https://acortar.link/KxxER3
- Niaudet P, Gillion-Boyer O. Treatment and prognosis of Shiga toxin-producing Escherichia coli (STEC) hemolytic uremic síndrome (HUS) in children. UpToDate [internet][consultado: 18 Oct 2022]. Disponible en: https://acortar.link/WbhbI1
- Cody EM, Dixon BP. Hemolytic Uremic Syndrome. Pediatr Clin N Am. 2019;66:235–246
- Contreras E, de la Rubia J, del Río-Garma J, Díaz-Ricart M, García-Gala JM, Lozano M, y Grupo Español de Aféresis. Guía diagnóstica y terapéutica de las microangiopatías trombóticas del grupo Español de Aféresis. Med Clin. 2015;144(7):331.e1–331.e13
- Walsh PR, Johnson S. Treatment and management of children with haemolytic uraemic syndrome. Arch Dis Child. 2017;0:1–6
- Cavagnaro F. Síndrome Hemolítico Urémico asociado a Shigatoxina: ¿Cómo prevenirlo?. Rev Chil Pediatr 2019;90(2):139-144

Servicio de Pediatría
DEPARTAMENTO DE SALUD
ALICANTE - HOSPITAL GENERAL

Microangiopatías trombóticas en pediatría

Rosa Pérez Cuartero – R1 Pediatría HGUA 2022-2023
rperezcuartero@gmail.com

Servicio de Pediatría
DEPARTAMENTO DE SALUD
ALICANTE - HOSPITAL GENERAL