

Extracción de LCR mediante reservorio de Ommaya en neonatos

Gema Zarco Navarro
R2 Enfermería Pediátrica
Rotatorio: UCIN
Septiembre 2022

Servicio de Pediatría
DEPARTAMENTO DE SALUD
ALICANTE - HOSPITAL GENERAL

Índice

01 Introducción

02 Reservorio de Ommaya

03 Material y técnica de extracción

04 Cuidados de enfermería

05 Complicaciones

06 Conclusiones y bibliografía

Hidrocefalia

Acúmulo excesivo de líquido cefalorraquídeo en las cavidades craneales

Desequilibrio entre formación y reabsorción de LCR

Formación → plexos coroideos ventriculares

Absorción → vellosidades aracnoideas

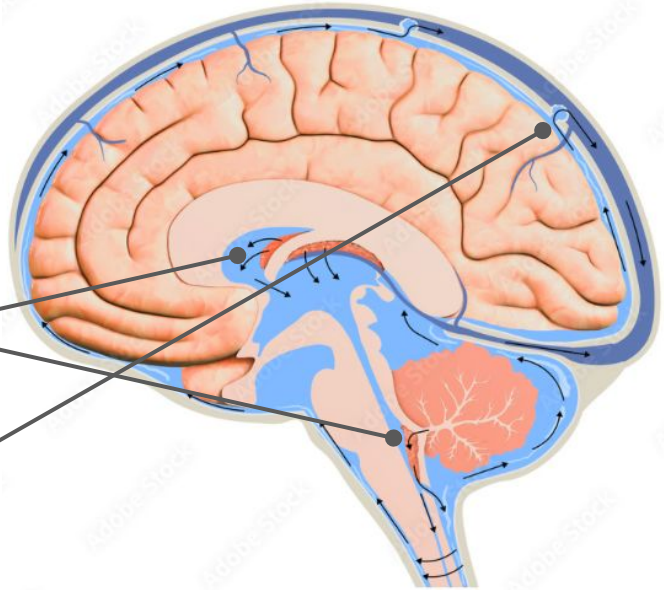

Ventrículos normales

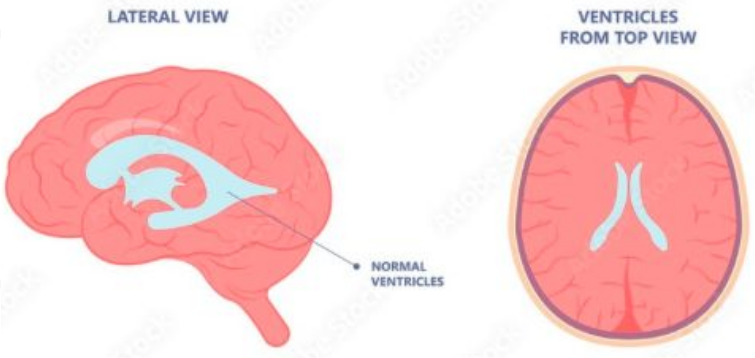

Hidrocefalia

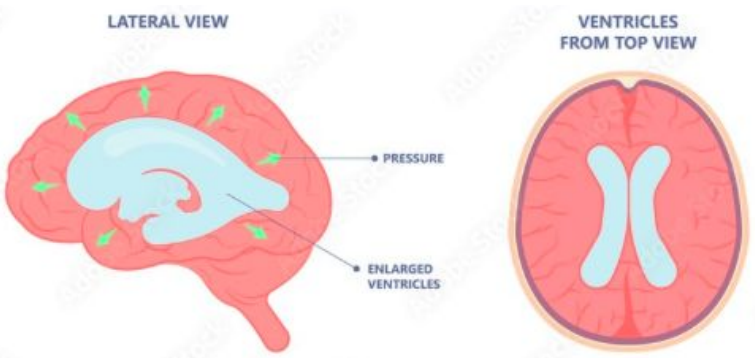

Causas de hidrocefalia

Prenatales

Hidrocefalia congénita

- Origen malformativo
- Origen infeccioso
- Origen vascular

Postnatales

- Hemorragia
- Compresión de estructuras
- Causas infecciosas

Síntomas

- Apneas
- Vómitos
- Letargia
- Macrocefalia
- Irritabilidad
- Convulsiones
- Dehiscencia de suturas
- Protusión de las fontanelas

Diagnóstico

Cuadro clínico

Aumento del PC y dehiscencia de suturas

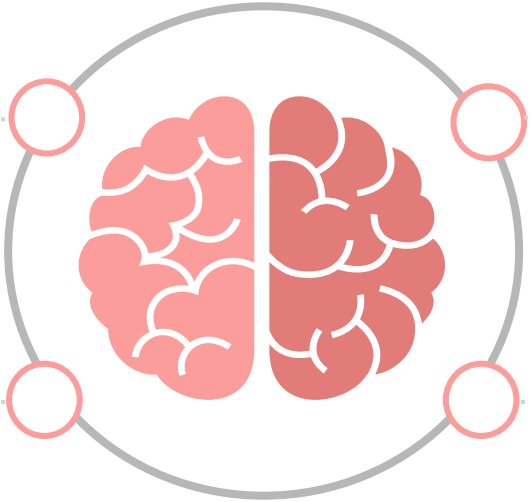

Resonancia magnética

Ecografía transfontanelar (método de elección) y ECO doppler

Hidrocefalia posthemorrágica

Hemorragias intraventriculares → características del RN pretérmino producidas por hipoxia y causas multifactoriales (un 70% en las primeras 6 horas de vida)

Factores predisponentes

- Edad gestacional
- Trabajo de parto prolongado
- Falta de maduración pulmonar
- Eventos hipóxicos
- RCP ineficiente

Hidrocefalia posthemorrágica

Derivación ventrículo-peritoneal

Peso del neonato

Situación clínica

Características del LCR

Drenaje temporal mediante **reservorio de Ommaya**

Reservorio Ommaya

Estructura

Dos partes

Reservorio de plástico
(en tejido subcutáneo)

Catéter insertado en
el ventrículo cerebral



Reservorio de Ommaya

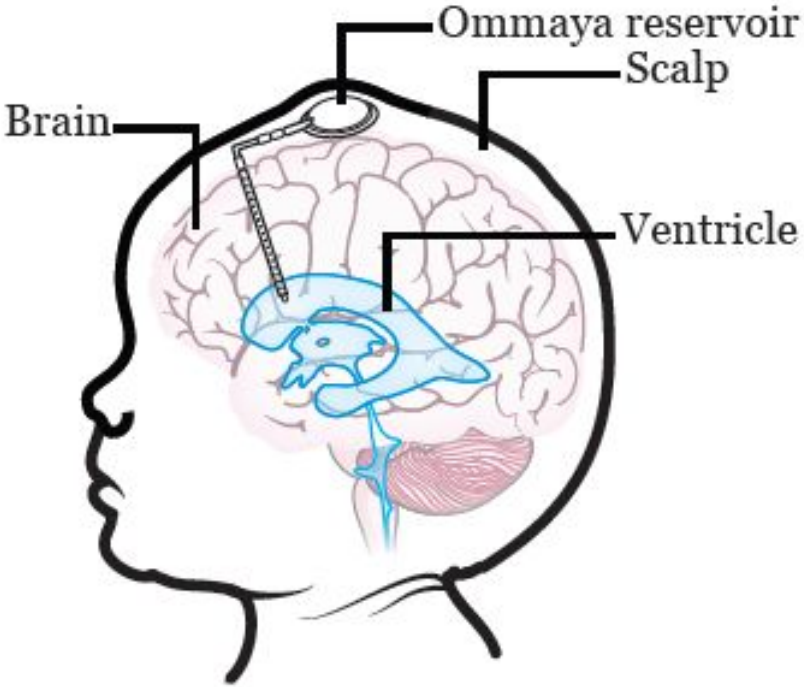

Material

- Bata estéril, guantes estériles, mascarilla, gorro
- Paño estéril fenestrado y campo estéril
- Solución de clorhexidina acuosa al 2%
- Aguja de mariposa de 25G (23G si LCR más espeso)
- Gasas estériles y jeringa de 10 o 20 ml
- Tubos de cultivo o análisis de LCR

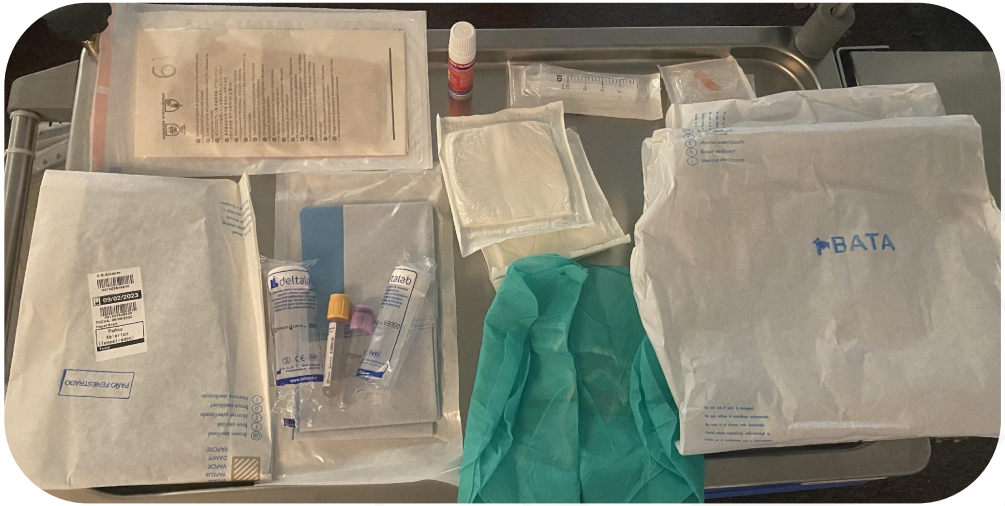

Técnica de extracción

Inicio de punciones a las 24-48h tras su colocación

01 Cabeza en posición neutra 20-30 min antes de la extracción

02 Palpar reservorio y ubicar sitio de punción

03 Limpiar en dos ocasiones con clorhexidina acuosa al 2%

Técnica de extracción

04

Inserción de la aguja con ángulo de 90º

05

Extracción de LCR a 1ml/min

06

Retirar aguja, aplicar presión durante 2 minutos y colocar apósito estéril

Técnica de extracción

Volumen de extracción: 10 ml/kg en cada punción (máx. 15 ml/kg)

Nº de extracciones diarias: 1 o 2, según control ecográfico y situación clínica del neonato

Reponer líquidos con SSF al 0’9% si el neonato no tolera el volumen de extracción

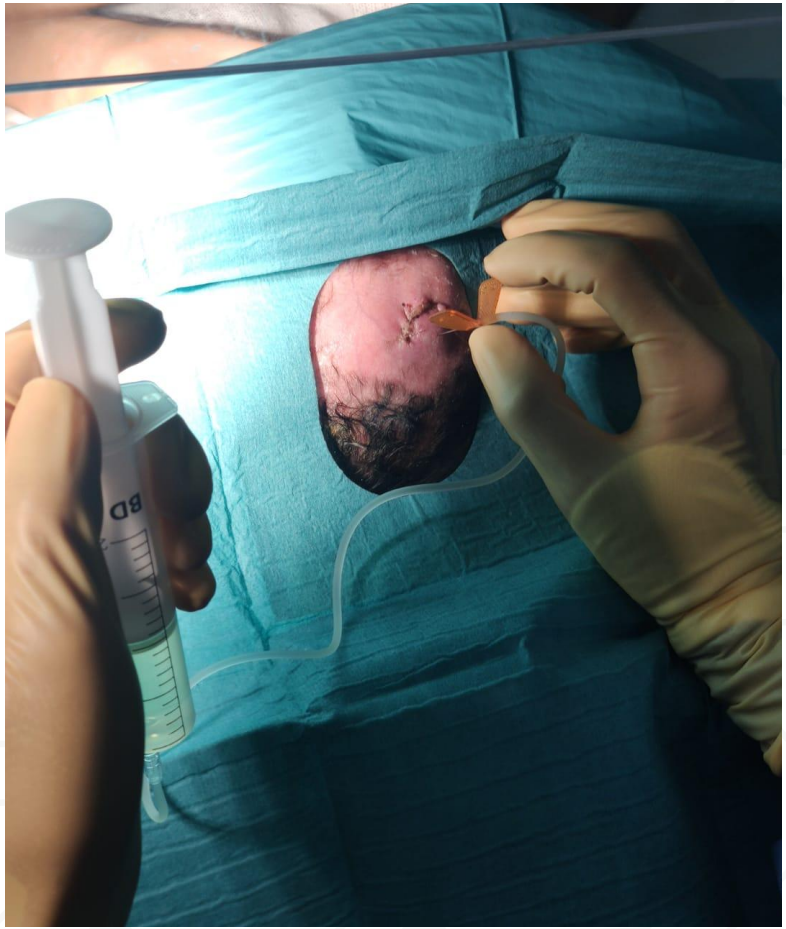

Cuidados de enfermería

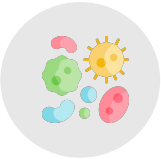

Vigilar signos de infección

Monitorizar constantes vitales

Vigilar situación neurológica

Medir perímetro cefálico c/24h

Observar estado de las fontanelas

Acompañar y apoyar a la familia

Complicaciones

Obstrucción del sistema

Fístulas de LCR

Dehiscencia de la herida

Síntomas derivados de oscilación de PIC

Infecciones

Desplazamiento del catéter

Conclusiones

- La hidrocefalia posthemorrágica (HPH) es la complicación neuroquirúrgica más frecuente en el RN pretérmino
- El tratamiento eficaz para la HPH es la derivación permanente de LCR a través de la derivación ventrículo-peritoneal, sin embargo, según la situación clínica del neonato, puede ser necesaria la colocación previa de un reservorio de Ommaya (drenaje temporal)
- Es esencial el papel de enfermería en manejo del neonato con dicha patología neurológica

Bibliografía

- Arellano Ordorica C, Bringas Fuente S, Fuentes Gómez A. Hemorragia intraventricular e hidrocefalia en el recién nacido prematuro. Tratamiento y cuidados de enfermería. Cantabria: Nuberos científica; 2013. p. 13-20. Disponible en: http://www.enfermeriacantabria.com/enfermeriacantabria/web/articulos/11/87

- Bravo C, Cano P, Conde R, Gelabert M, Pulido P, Ros B, Miranda P. Hidrocefalia poshemorrágica asociada a la prematuridad: evidencia disponible diagnóstica y terapéutica. Murcia: Neurocirugía; 2011. p. 381-400. Disponible en: https://scielo.isciii.es/pdf/neuro/v22n5/clinica1.pdf

- Sociedad Española de Neurocirugía. Tríptico de hidrocefalia. Disponible en: https://senec.es/descargas/informacion-paciente/TRPTICO_HIDROCEFALIA.pdf

- Martín Valbuena S, Llamas García H, Riesco Valbuena I, Martinez Gingeira A, Álvarez Baquero L, De Arriba Sanz R, Santiago Blanco L,Santiago Blanco L. Caso clínico: Hemorragia intraventricular en prematuro. Complejo Asistencial Universitario de León: Congreso AEP; 2022. Disponible en: https://www.aepeventosdigitales.com/files/914/cyp/1206.pdf



Extracción de LCR mediante reservorio de Ommaya en neonatos

Gema Zarco Navarro
R2 Enfermería Pediátrica
Rotatorio: UCIN
Septiembre 2022

CREDITS: This presentation template was created by Slidesgo, including icons by Flaticon, and infographics & images by Freepik.

Servicio de Pediatría
DEPARTAMENTO DE SALUD
ALICANTE - HOSPITAL GENERAL