XL Reunión Anual de la SENEP Madrid
25/27 de mayo 2017

Encefalitis autoinmune contra el receptor N-metil-D-aspartato (Anti-NMDA) tras infección por virus herpes simple (VHS)

ALACANT HOSPITAL GENERAL DEPARTAMENT DE SALUT

Angela Rico Rodes, Macarena Reolid Pérez, Andrea Bailén Vergara, Gema Sabrido Bermudez, Alicia Llombart Vidal, Rocio Jadraque Rodriguez, Paco Gómez Gosalvez, Thais Amargué Salvador

Servicio Pediatría, Hospital General Universitario Alicante, Neuroinmunología, IDIBAPS- Hospital Clínic-Hospital Sant Joan de Deu

Servicio de Pediatría DEPARTAMENTO DE SALUD ALICANTE - HOSPITAL GENERAL

Desde que fue descrita por primera vez en 2007 la encefalitis anti-receptor NMDA es una patología documentada en la población pediátrica potencialmente tratable. Se presenta un caso de encefalitis anti-receptor NMDA secundario a encefalitis por VHS.

- Mujer escolar de **11 años** de edad, previamente **sana**
- Ingresada por **meningoencefalitis secundaria a virus herpes simple**
- **Anti-NMDA negativo**
- Completándose 21 días de tratamiento con aciclovir
- Clínicamente mejoría progresiva encontrándose **al alta, a los 17 días, asintomática**

Una **semana** tras el alta acude a consulta de Neuropediatría

- Empeoramiento con **desinhibición marcada**, **disartria**, **alteraciones del sueño y marcha**
- Labilidad emocional, alteraciones del sueño con movimientos mioclónicos de miembros y polifagia

Ante la sospecha de recaída post-encefalitis vs encefalitis postinfecciosa ingresa y se inicia tratamiento con **aciclovir iv**

Pruebas complementarias

- Se realiza nueva PL con PCR para VHS negativa
- **Anticuerpos anti-NMDA positivos**
- **EEG:** anomalías focales con características morfológicas compatibles con *extreme delta brush* y un aumento del foco lento frontal izquierdo
- **RMN:** afectación temporal bilateral con una zona hiperintensa en lóbulo de la ínsula izquierda sugestiva de necrosis laminar cortical
- **ECO abdominal:** Normal

Inicio **corticoterapia 20mg/kg** y se suspende aciclovir

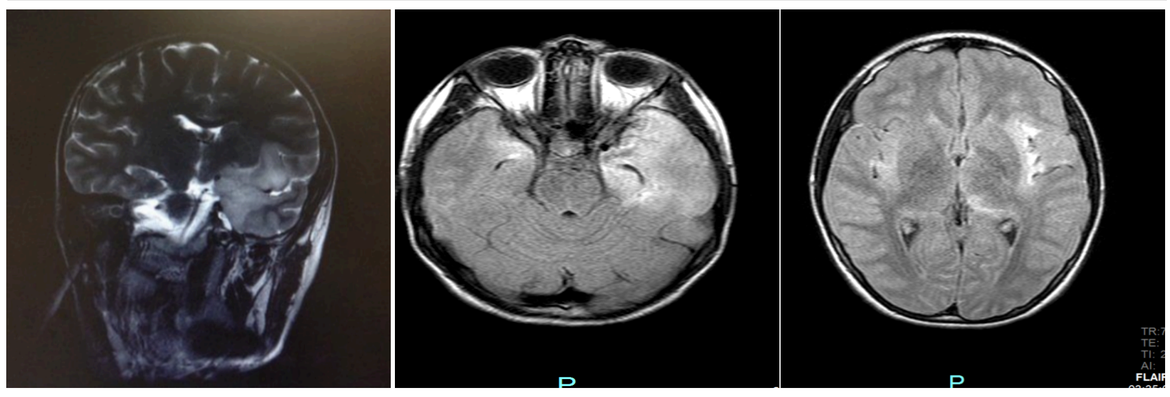

- Empeoramiento progresivo con **alteración del nivel de conciencia, afasia y disfagia**

Inmunoglobulinas 4mg/kg/día durante 5 días

- Presenta una evolución tórpida iniciando **crisis de hipertonía, disfagia y disautonomía con hipertensión, taquicardia y taquipnea.** Por lo que **ingresa en UCIP**

Rituximab (375 mg/m2/semana, total cinco dosis**) y plasmaféresis**

Precisa dicho tratamiento durante 3 semanas, tras lo que es dada de alta a planta

- Se evidencia una mejoría de la clínica disautonómica pero con mínima mejoría neurológica. Progresivamente mejora la clínica motora **predominando la clínica conductual evolucionando hacia una regresión autista**

Es dada de alta 2 meses desde el inicio

Ante la lenta mejoría es dada de alta en tratamiento con **clobazam y prednisolona**

A los 2 meses del alta, en seguimiento en consultas externas de Neuropediatría

Escasa mejoría a nivel cognitivo-conductual:
- Déficit de comunicación y ausencia del lenguaje
- Labilidad emocional y agitación
- No fija laminada

Iniciamos 3ª línea de tratamiento con ciclos mensuales de **ciclofosfamida + inmunoglobulinas + corticoides**

Tras 4º ciclo, **presenta importante mejoría, consiguiendo clínica neurológica normal**

La encefalitis anti-NMDA-R es un patología neurológica aguda autoinmune. En la mayoría de los casos se desconoce cuál es el motivo por el que se desencadena, aunque se sabe que la **infección por VHS puede actuar como trigger y producir de forma secundaria una encefalitis anti-NMDA**. Es importante su diagnóstico y tratamiento precoz ya que esto va a condicionar el pronóstico de los pacientes debido a que **es una entidad potencialmente tratable a tener en cuenta en el diagnóstico diferencial de encefalitis en pediatría.**