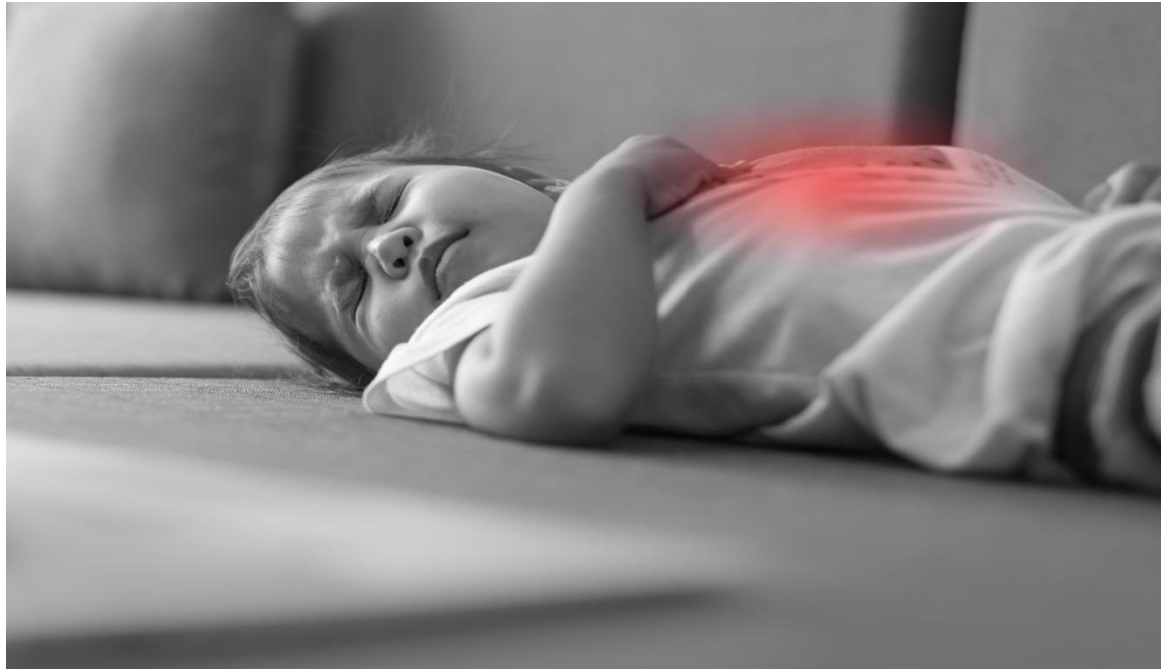

De las pruebas complementarias... a la realidad



Sofía Saura Saura (Rotatorio Pediatría)
Dra. Conchi Ruipérez (Escolares)

Servicio de Pediatría, HGUA

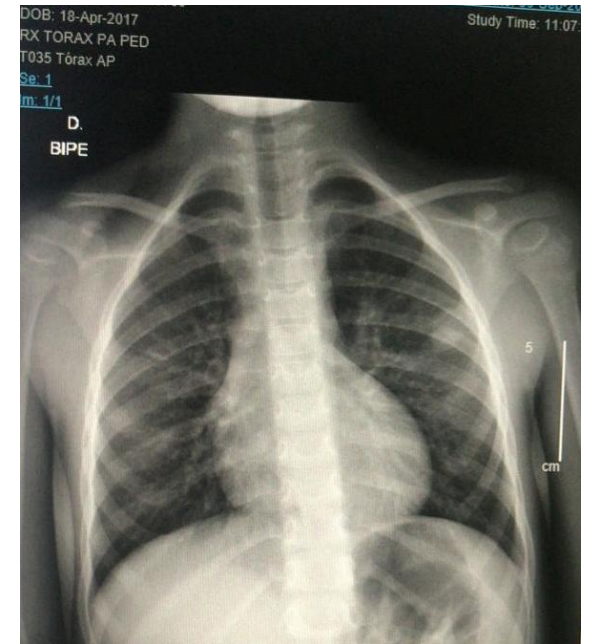
Anamnesis

- Motivo de consulta:
 - Niña de 4 años que acude por vómitos y fiebre el 30/9/21
- Enfermedad actual:
 - Fiebre/febrícula + mucosidad + dolor abdominal periumbilical desde el último mes
 - Tos desde hace una semana
- Exploración: Anodina. Faringe hiperémica



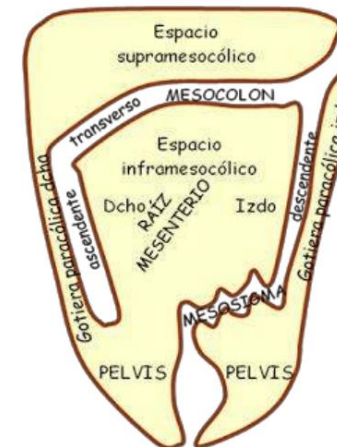
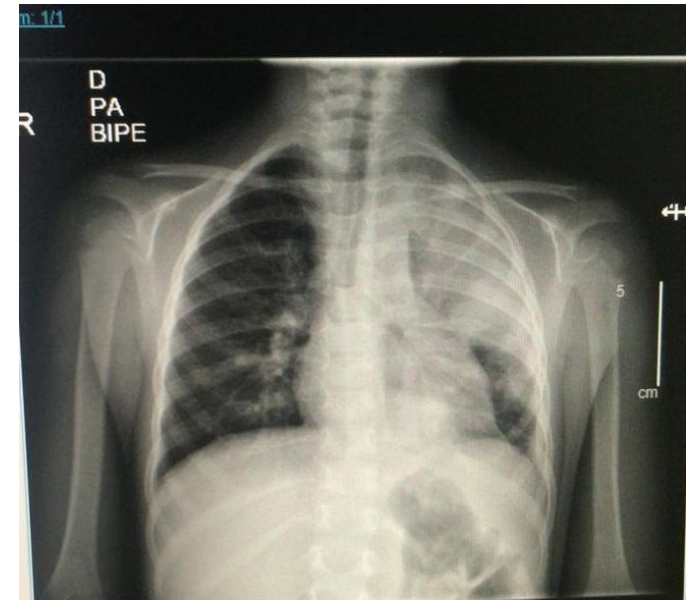
Pruebas diagnósticas

- Rx de tórax 30/9/21 : sin hallazgos patológicos
- Ecografía abdominal 30/9/21: sin hallazgos patológicos
- Test de estreptococo A: -
- AAS Y hemograma:
 - Proteína C reactiva 2,78 mg/dl
 - Leucocitosis con neutrofilia
- Gasometría venosa: acidosis metabólica
- Tira de orina: proteínas + cuerpos cetónicos



Tratamiento y evolución

- Continúa con dolor abdominal y fiebre pese a tratamiento
- Ingreso para descartar causas Qx
- AAS el 1/10: PCR de 8,87
- Ecografía abdominal 4/10:
 - Aumento del líquido libre
 - Gotiera paracólica derecha
- Rx de tórax el 4/10:
 - Neumonía LSI y LII
 - Derrame pleural izquierdo



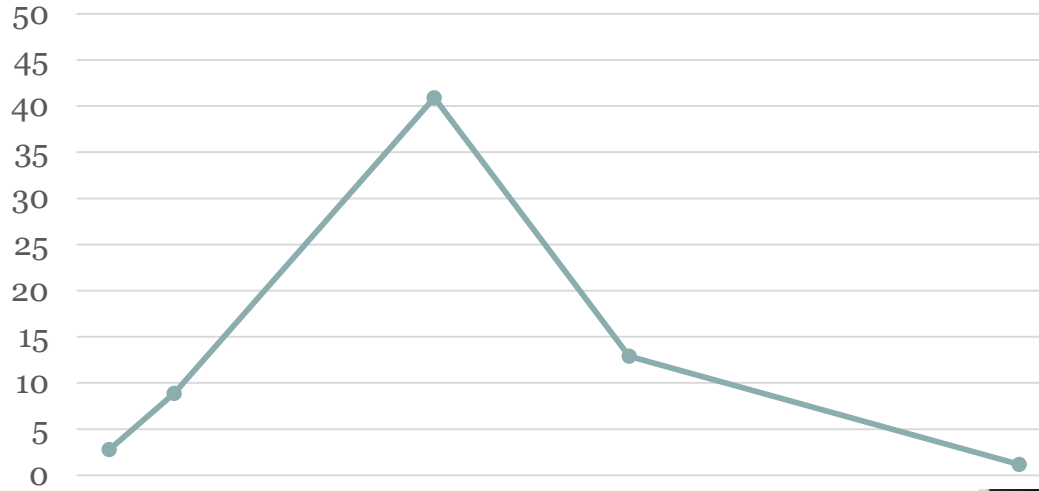
TTO: cefotaxima + clindamicina

Evolución y resolución

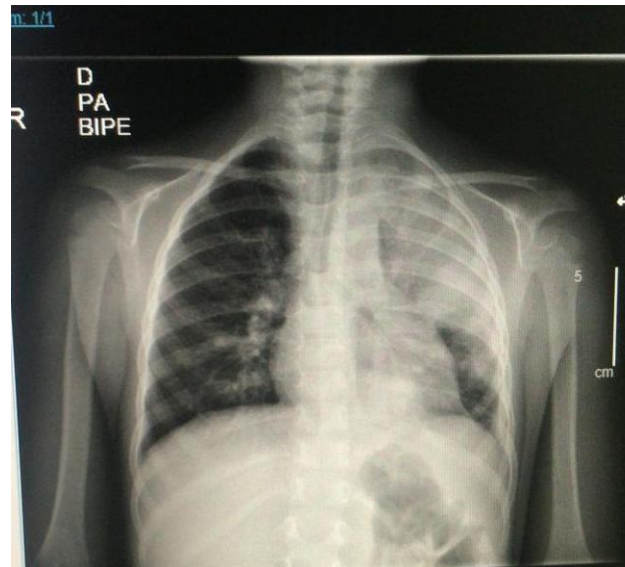
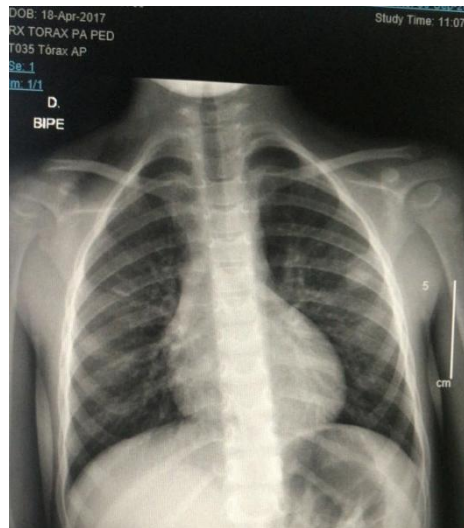
- AAS 5/10/21: PCR 40 mg/dl
- Ecografía 5/10/21:
 - Tórax: derrame pleural dcho. de 4 mm, hepatización LSI y parcial en LII con derrame pleural izq. de 11mm
 - Abd: líquido en pelvis, espacio de Morrison y flanco derecho. Edema en el lecho vesicular
- AAS 8/10/21: PCR 12,90 mg/dl
- Rx tórax 11/10/21:
 - Disminución de la opacidad del hemitórax izquierdo
 - Mejora del derrame pleura izquierdo

PCR

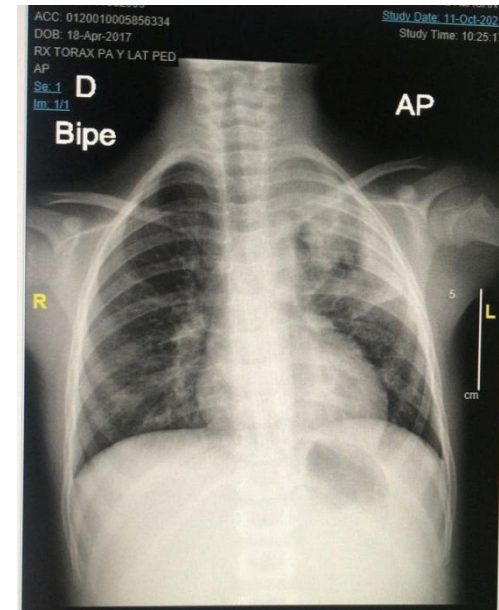
30/9/21



11/10/21



5/10/21



Evidencia científica

- Evaluar causas de abdomen agudo que amenacen la vida
- Diagnóstico diferencial del dolor abdominal agudo
- Identificación de la neumonía
- Etiología de la neumonía
- Severidad
- Tratamiento a elegir

Conclusiones

- Descartar causas quirúrgicas de abdomen agudo
- Importancia de la clínica persistente
- Reevaluar cuando no conocemos la causa
- Tratar adecuadamente

Bibliografía

- Mark I Neuman, MD, MPH. Causes of acute abdominal pain in children and adolescents. Up to date. 2021.
- Mark I Neuman, MD, MPH. Emergency evaluation of the child with acute abdominal pain. Up to date. 2021.
- Ibrahim A Janahi, MD Khoulood Fakhoury, MD. Epidemiology, clinical presentation, and evaluation of parapneumonic effusion and empyema in children. Up to date. 2021.
- William J Barson, MD. Community-acquired pneumonia in children: Clinical features and diagnosis. Up to date. 2021.
- Elaine I Tuomanen, MD, Sheldon L, Kaplan, MD. Pneumococcal pneumonia in children. Up to date. 2021.