ESTRIDOR EN EL LACTANTE

Víctor García García (Rotatorio Pediatría)
Tutora: Amelia Herrero (Lactantes)

Servicio de Pediatría, HGUA

ANAMNESIS

Motivo de consulta: lactante mujer de 52 días de vida que ingresa por estridor inspiratorio procedente de UPED

Antecedentes personales y familiares

•Embarazo controlado y normoevolutivo. EG: 40sg. Parto eutócico. Peso al nacimiento: 3660 g

•Periodo perinatal sin incidencias

•No antecedentes familiares de interés

Enfermedad actual

Lactante mujer de 52 días de vida ingresada por estridor inspiratorio desde nacimiento. En los últimos 3-4 días la madre nota un empeoramiento del mismo

EXPLORACIÓN

-Peso: 4.700 g (p25-50); talla: 54 cm (p10-25); PC: 37,5 (p25)
-Saturación O2: 100%; FC: 130 lpm; FR: 32 rpm; Tª: 37,1ºC
-Buen estado general. Normocoloreada, normohidratada y normoperfundida. Tiraje supraesternal y subcostal
-Craneo normoconformado. Fontanela anterior normotensa
-ORL: estridor inspiratorio
-ACP: buena entrada de aire. Tonos cardíacos rítmos. No soplos
-Abdomen: blando y depresible. No masas ni megalias. No dolor a la palpación
-Genitales femeninos normales. Ano normal
-Resto de la exploración normal

Datos relevantes: Estridor inspiratorio más evidente con el llanto, agitación, etc. Tiraje supraesternal y subcostal

DIAGNÓSTICO DIFERENCIAL

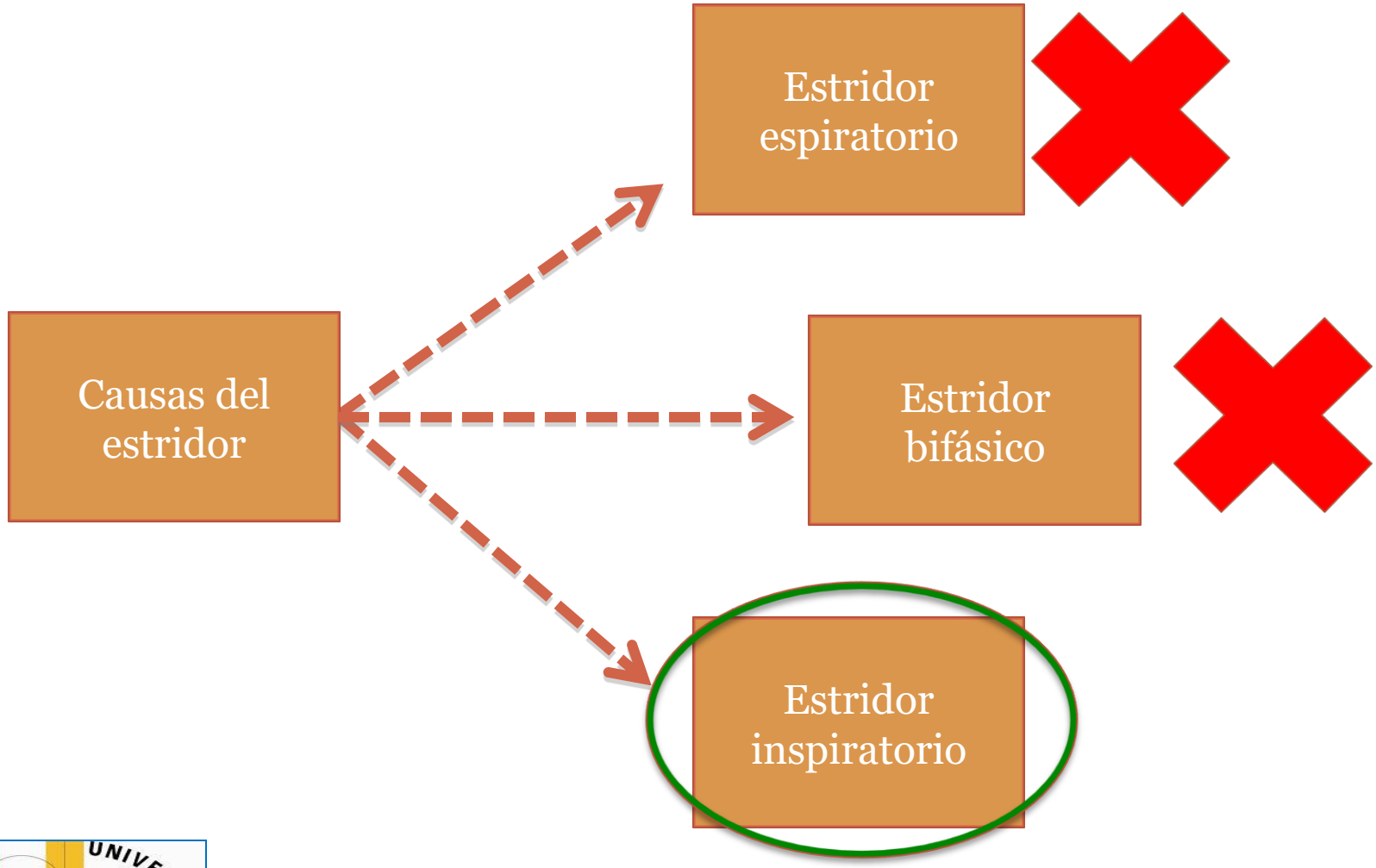

UNIVERSITAS Miguel Hernández
Servicio de Pediatría
DEPARTAMENTO DE SALUD ALICANTE - HOSPITAL GENERAL

DIAGNÓSTICO DIFERENCIAL

Estridor inspiratorio	Estenosis subglótica severa
	Membrana laríngea tipo IV
	Parálisis de cuerda vocal
	Anillos vasculares
	Hemangioma subglótico
	Traqueomalacia
	Laringomalacia

DIAGNÓSTICO DIFERENCIAL

Estenosis subglótica grave

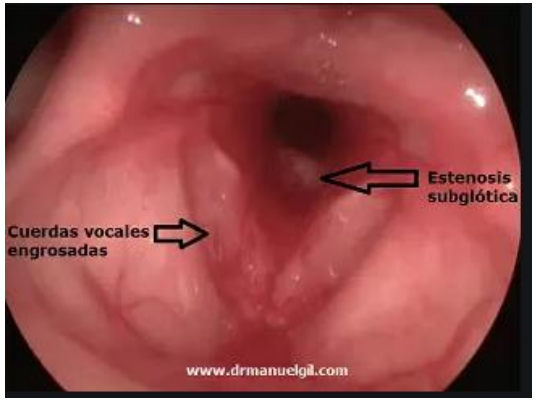

- Estridor inspiratorio
- Clínica: laringitis de repetición, disnea y cianosis

Membrana laríngea tipo IV

- Estridor inspiratorio
- ✖ Clínica de afonía, estridor y cianosis a los pocos días de vida

DIAGNÓSTICO DIFERENCIAL

Parálisis de cuerda vocal

Bilateral

- Estridor inspiratorio
- Clínica: disnea, cianosis, apneas
- ✖ Urgencia vital

Unilateral

- Estridor inspiratorio
- Compensación de la otra cuerda
- ✖ No disfonía ni llanto débil
- ✖ No traumatismos en parto

DIAGNÓSTICO DIFERENCIAL

Anillos vasculares

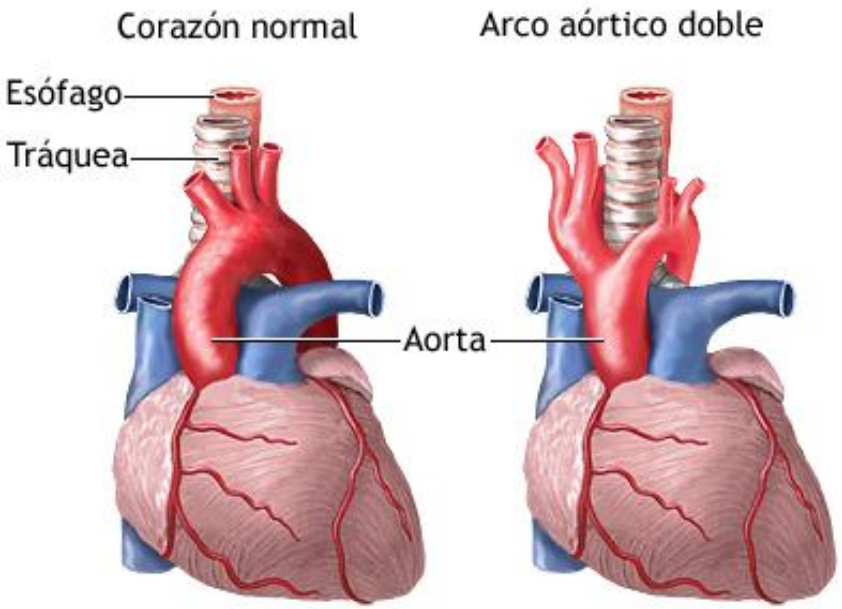

- Estridor inspiratorio
- Es muy raro

ECG y Ecocardiograma-Doppler
→ No hallazgos de interés

DIAGNÓSTICO DIFERENCIAL

Laringoscopia

LARINGOMALACIA

UNIVERSITAS Miguel Hernández

Servicio de Pediatría
DEPARTAMENTO DE SALUD
ALICANTE - HOSPITAL GENERAL

LARINGOMALACIA

- Causa más frecuente de estridor laríngeo
- Colapso intraluminal de los tejidos supraglóticos durante la inspiración
- Clínica: estridor inspiratorio progresivo, desde nacimiento o 1ª/2ª semana de vida
- 95% solo requieren una actitud expectante

UNIVERSITAS Miguel Hernández
Servicio de Pediatría
DEPARTAMENTO DE SALUD
ALICANTE - HOSPITAL GENERAL

CONCLUSIONES

- La laringomalacia es la causa más frecuente de estridor laríngeo en el recién nacido y en el lactante
- Siempre hay que investigar otras causas
- La historia clínica nos da el diagnóstico de sospecha
- La laringoscopia es fundamental ya que confirma el diagnóstico y descarta otras causas de estridor
- A pesar de generar un estridor llamativo, la mayoría de las veces requiere de una actitud expectante

UNIVERSITAS Miguel Hernández
Servicio de Pediatría
DEPARTAMENTO DE SALUD
ALICANTE - HOSPITAL GENERAL

BIBLIOGRAFÍA

- Peñarrocha-Terés J, Hernández-Gancedo C. Malformaciones congénitas de la vía aérea superior. Pediatr Integral. 2013; 17; 351-59

- Majumdar S, Bateman NJ, Bull PD. Paediatric Stridor. Arch Dis Child. 2006; 91; 101-05

- Aragón-Fernández C, Ruiz de Valbuena M, Gómez-Pastrana D, Ariza-Toledo A, García-Cantos D, Ortiz-Tardío J. Lactante con llanto disfónico y estridor inspiratorio. Comunicación a la XCIII Reunión de la Sociedad de Pediatría de Andalucía Occidental y Extremadura

UNIVERSITAS Miguel Hernández

Servicio de Pediatría
DEPARTAMENTO DE SALUD
ALICANTE - HOSPITAL GENERAL