

ENFERMEDAD PERIANAL COMPLEJA



Pablo Arce Romero (Rotatorio Pediatría)
Dr. Fernando Clemente (Medicina Digestiva Pediátrica)

Servicio de Pediatría, HGUA



ANAMNESIS

- Varón 11 años

Enfermedad perianal compleja:

- 3-4 trayectos fistulosos – abscesos en suelo pélvico
- 3-4 meses de evolución (Junio 2019)
- **AP:** fistulectomía perianal (26- Junio -2019)
- **AF:** 2 tíos paternos: Enf. Crohn

Tratamiento actual: Ciprofloxacino + Metronidazol

ESTUDIOS COMPLEMENTARIOS

Laboratorio:

- Bioquímica: aumento de **VSG-PCR**
- Inmunidad: **ASCA IgG (+), descenso IgA**
- Serología, estudio heces (patógenos), marcadores de celiacía = **negativos**
- Calprotectina/SOH = **positivo**

Imagen:

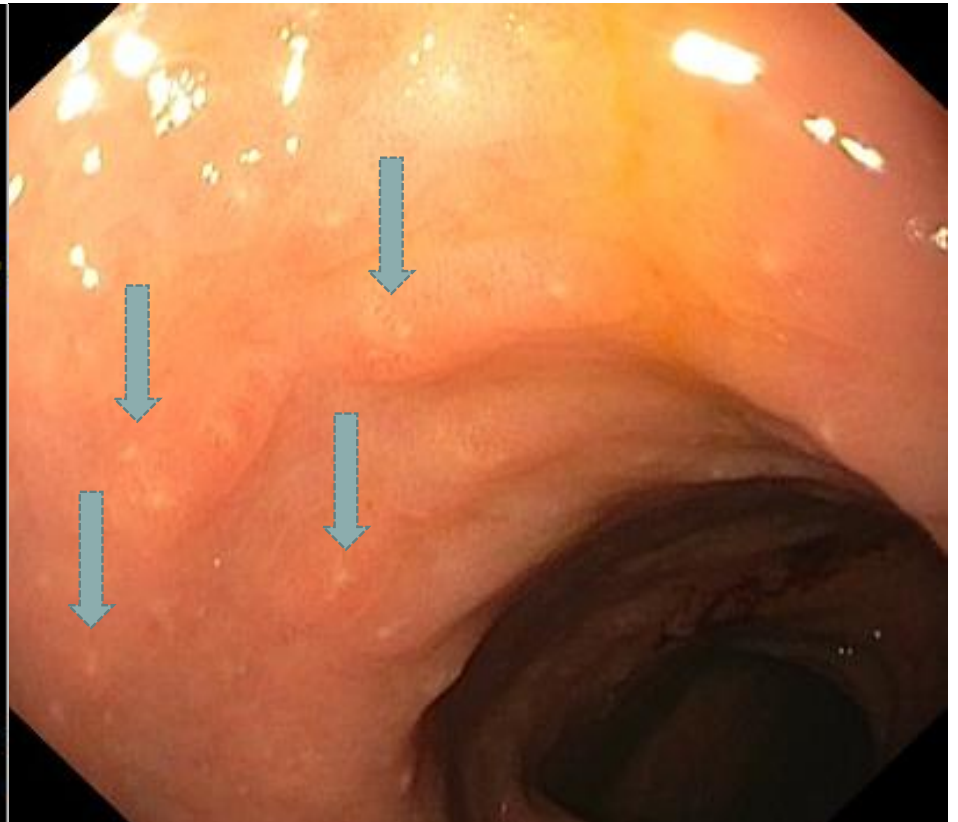
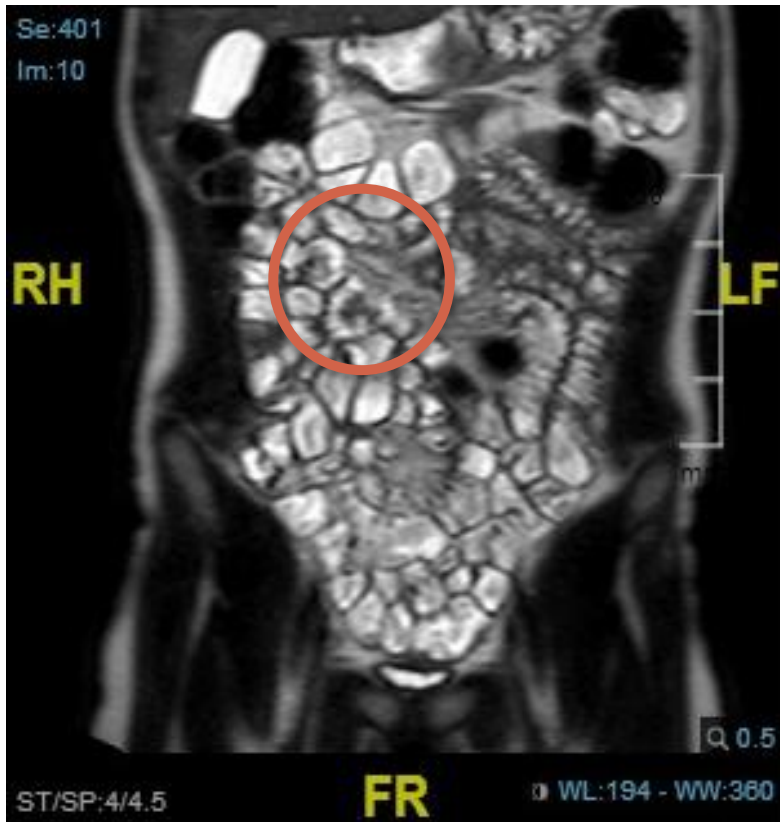- ECO abdominal
 - RMN

Endoscopia:

- Gastroscoopia-colonoscoopia

Biopsia

RMN-COLONOSCOPIA



DIAGNÓSTICO DIFERENCIAL

- Enfermedad inflamatoria intestinal
- Enfermedad celíaca

• Ac antitransglutaminasa (IgA)	-	<i>Trachomatis</i>
• Ac antigliadina deaminada (IgG)	-	

(LGV) y *N. Gonorrhoeae*.

- | | |
|--------------------------------|-----------------------|
| • Molestias genitales-rectales | Cambio comportamiento |
| Molestias médico | |
- **Otros:** *cuerpos extraños, actinomicosis ...*

DIAGNÓSTICO DEFINITIVO

ENFERMEDAD INFALAMATORIA INTESTINAL

- Sospecha clínica
- Diagnóstico diferencial
- Colitis ulcerosa – Enfermedad de Crohn
- Regionalización enfermedad
- Identificación de posibles complicaciones

Ileocol
Crohn di

DIAGNÓSTICO D

Mild disease

ENFER

Course of EEN

Fístulas

Colitis granulomatosa

ASCA (+)

Good response

Maintenance treatment with aminosalicylates, Δ with 5-ASA

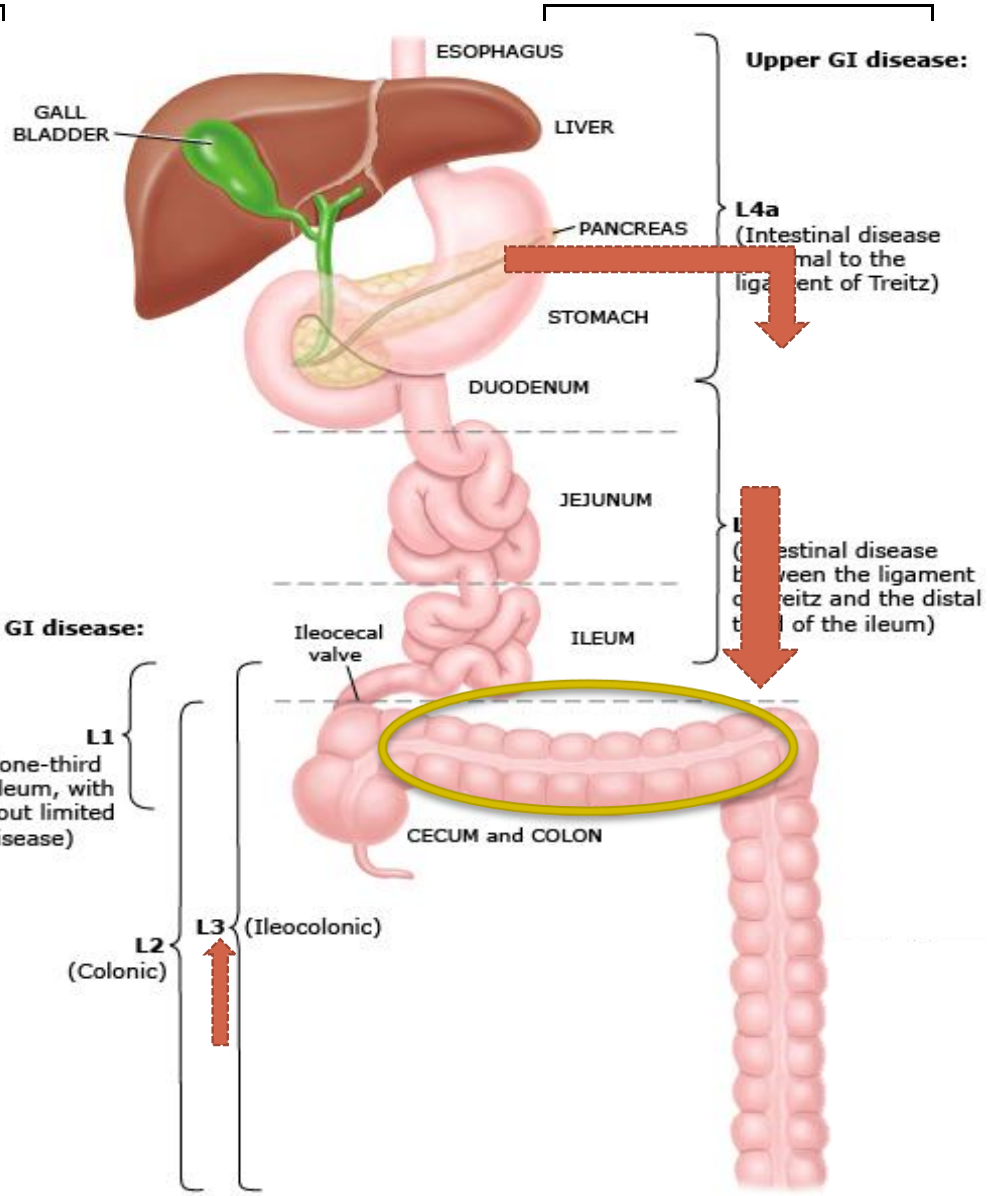
localización (L3) + ex

Relapse

Trial of EEN, OR induce with glucocorticoids and follow algorithm for moderate to severe disease

TRATAMIENTO: INFL

Re-induce and change



Refer to algorithm for refractory Crohn disease



BIBLIOGRAFÍA

1. Jon D Vogel. Anorectal fistula: Clinical manifestations, diagnosis, and management principles. UpToDate [en línea] [fecha de consulta: 27-IX-2019]. Disponible en: <https://www.uptodate.com/contents/anorectal-fistula-clinical-manifestations-diagnosis-and-management-principles?csi=18690f00-0e86-4ee2-848f-5bb45d8a33d0&source=contentShare>
2. Kirsten Bechtel, Berkeley L Bennett. Evaluation of sexual abuse in children and adolescents. UpToDate [en línea] [fecha de consulta: 27-IX-2019]. Disponible en: <https://www.uptodate.com/contents/evaluation-of-sexual-abuse-in-children-and-adolescents?csi=a348e43e-d249-4b1f-831f-5f90a44e4dd3&source=contentShare>
3. Leslie M Higuchi, Athos Bousvaros. Clinical presentation and diagnosis of inflammatory bowel disease in children. UpToDate [en línea] [fecha de consulta: 28-IX-2019]. Disponible en: <https://www.uptodate.com/contents/clinical-presentation-and-diagnosis-of-inflammatory-bowel-disease-in-children?csi=2261ceb2-8576-4f49-9269-c3ab3ffa1dd2&source=contentShare>
4. Mala Setty, George H Russell, Athos Bousvaros. Clinical manifestations of Crohn disease in children and adolescents. UpToDate [en línea] [fecha de consulta: 28-IX-2019]. Disponible en: <https://www.uptodate.com/contents/overview-of-the-management-of-crohn-disease-in-children-and-adolescents?csi=83453755-5b6b-4bb5-935d-fed5cbo8fd0e&source=contentShare>

