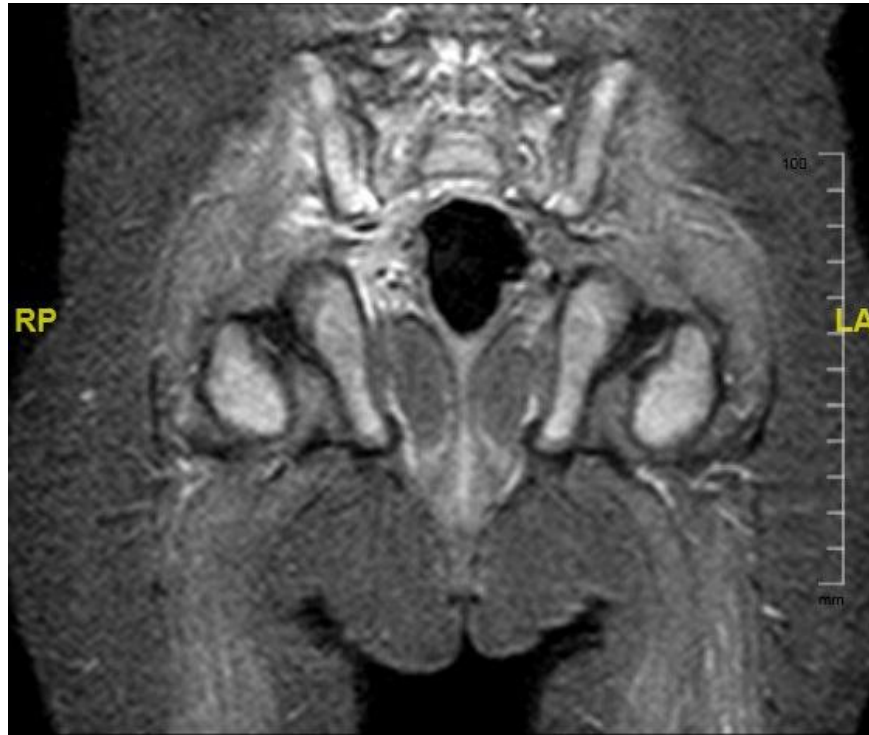

Sacroileitis infecciosa



Mario Fernández Cascón (Rotatorio Pediatría)
María del Carmen Vicent (Lactantes)

Servicio de Pediatría, HGUA

Anamnesis y Exploración

- Varón de 12 meses que ingresa por sospecha de espondilodiscitis / artritis séptica de cadera derecha
- Fiebre (39° C) 48 horas + Impotencia funcional del MID
- Peso 11,96 kg / Talla 77 cm / PC 48 cm / T^a 37,3 °C
- Irritabilidad y llanto al intentar sedestación. Incapacidad de apoyo del MID, con articulación coxofemoral en posición de flexo-extensión y rotación externa

Pruebas diagnósticas

ANÁLISIS

- Hemograma
- Bioquímica
- Anormales
- Sedimento

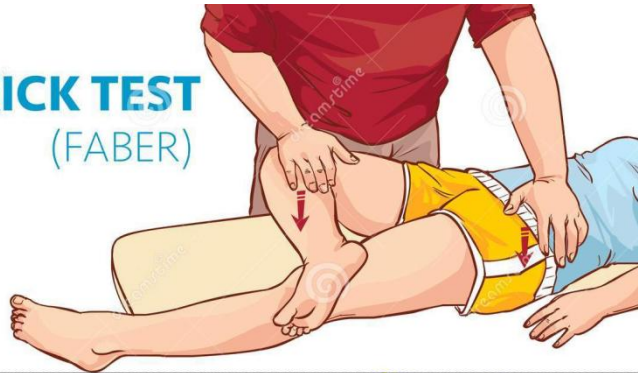MICRO

- Exudado nasofaríngeo
- Hemocultivo
- Urocultivo
- Mantoux

IMAGEN

- Radiografía
- Ecografía
- RMN
- Gammagrafía

PATRICK TEST (FABER)



Tratamiento

- **Cloxacilina** 40 mg / kg IV c / 6 h 23/02
- **Cefotaxima** 50 mg / kg IV c / 8 h 24/02
- **Ibuprofeno** 7 mg / kg VO c / 6 h PRN
- **Metamizol** 20 mg / kg IV c / 6 h PRN

Evolución

Día	Clínica
1º	Fiebre + Irritable + Inmóvil
2º	Imposible → Apoyo + Sedestación
4º	Dolor → Palpar + Movilizar
7º	NO dolor + Apoyo + Deambulación

Discusión I

Epidemiología	Etiología
Espondiloartropatía inflamatoria (AIJ)	S. aureus (SARM)
Infección osteoarticular (1-2%)	Salmonella
Diseminación hematógena (HC)	S. pneumoniae
Clínica inespecífica (Edad)	K. kingae
Retraso diagnóstico → Complica	B. mellitensis
Manejo conservador → Curación	Micobacterias

Discusión II

Clínica

- Fiebre
- Dolor
- Bipedestación
- Sedestación
- Fabere
- Laguerre

Laboratorio

- Leucocitosis
- VSG
- PCR
- Hemocultivos
- Tuberculina
- Punción y Aspirado

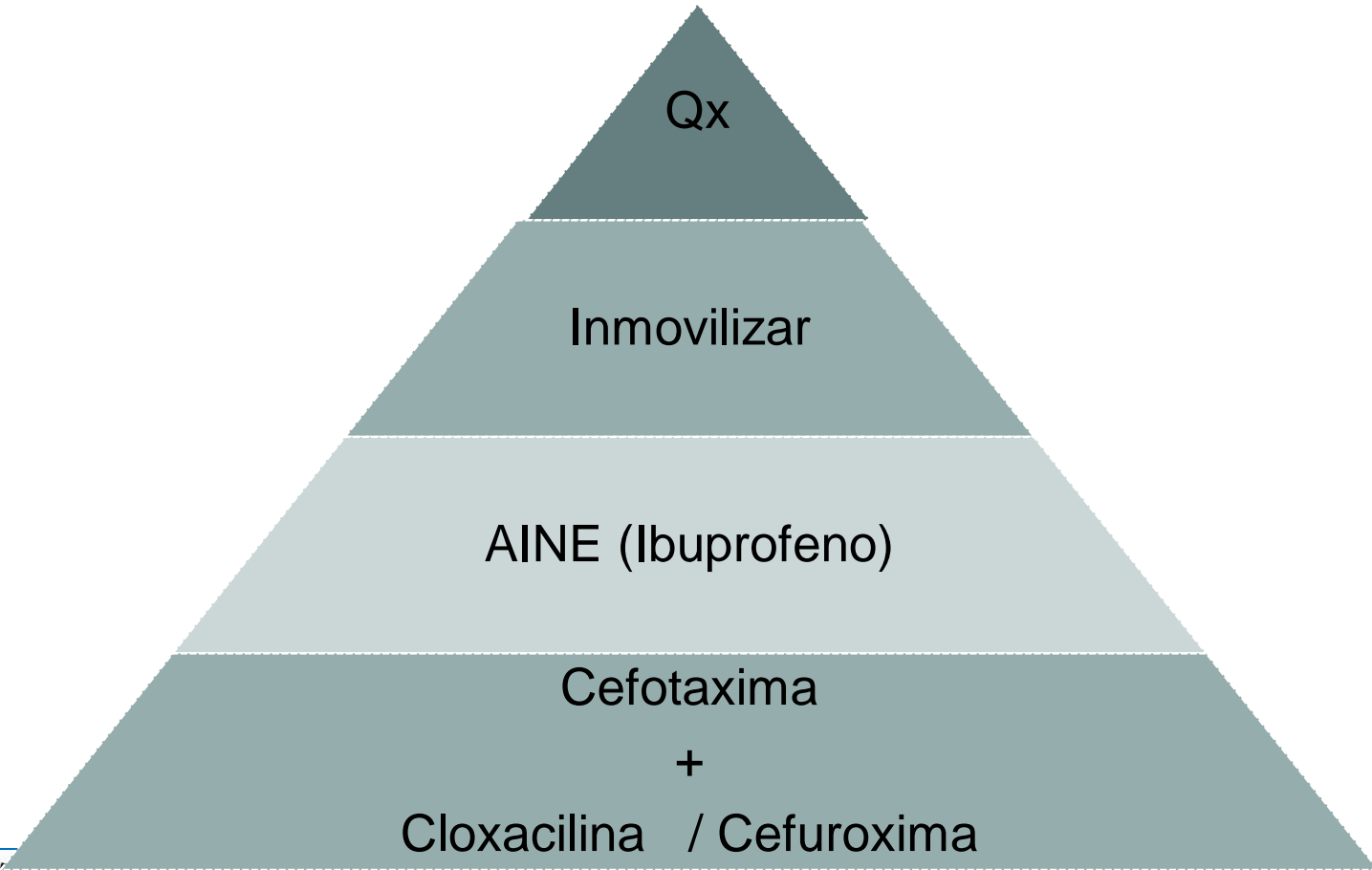
Imagen

- Radiografía
- Ecografía
- Gammagrafía
- Resonancia
- TC

Diferencial

- Artritis séptica
- Osteomielitis
- Fracturas
- Epifisiolisis
- Sinovitis
- Tumoraes

Discusión III



Bibliografía

1. Calvo-Rey C, Merino-Muñoz R. Espondilodiscitis y sacroilitis en la infancia. *An Pediatr Contin.* 2011; 9: 275-280
2. Arcos-Machancoses JV, Sánchez-Zahonero S, García-Camuñas Y, Pérez-Tamarit D, Otero-Reigada MC. Estudio retrospectivo sobre la sacroilitis infecciosa en niños: presentación clínica, manejo y evolución. *Acta Pediatr Esp.* 2014; 72: 81-87.
3. Molinos-Quintana A, Morillo-Gutiérrez B, Camacho-Lovillo MS, Neth O, Obando-Santaella I. Pyogenic sacroiliitis in children, a diagnostic challenge. *Clin Rheumatol.* 2011 30: 107-113.
4. Lavi E, Gileles-Hillel A, Simanovsky N, Averbuch D, Wexler ID, Berkun Y. Pyogenic sacroiliitis in children: don't forget the very young. *Eur J Pediatrics.* 2019; 1-5.