

# “Dondé ha aterrizado mi moneda?”



Simon Hanak (Rotatorio Pediatría)

Tutor: Dr. Márco Gomez (Urgencias de Pediatría)



Servicio de Pediatría, HGUA



# Descripción del caso

- Motivo de ingreso:
  - 9 años de edad
  - Ingesta de cuerpo extraño
- Exploración física:
  - Peso: 24,5 kg
  - Buen estado general, estable hemodinámicamente y afebril
  - ACP: Entrada simétrica de aire sin trabajo respiratorio. Murmullo vesicular normal

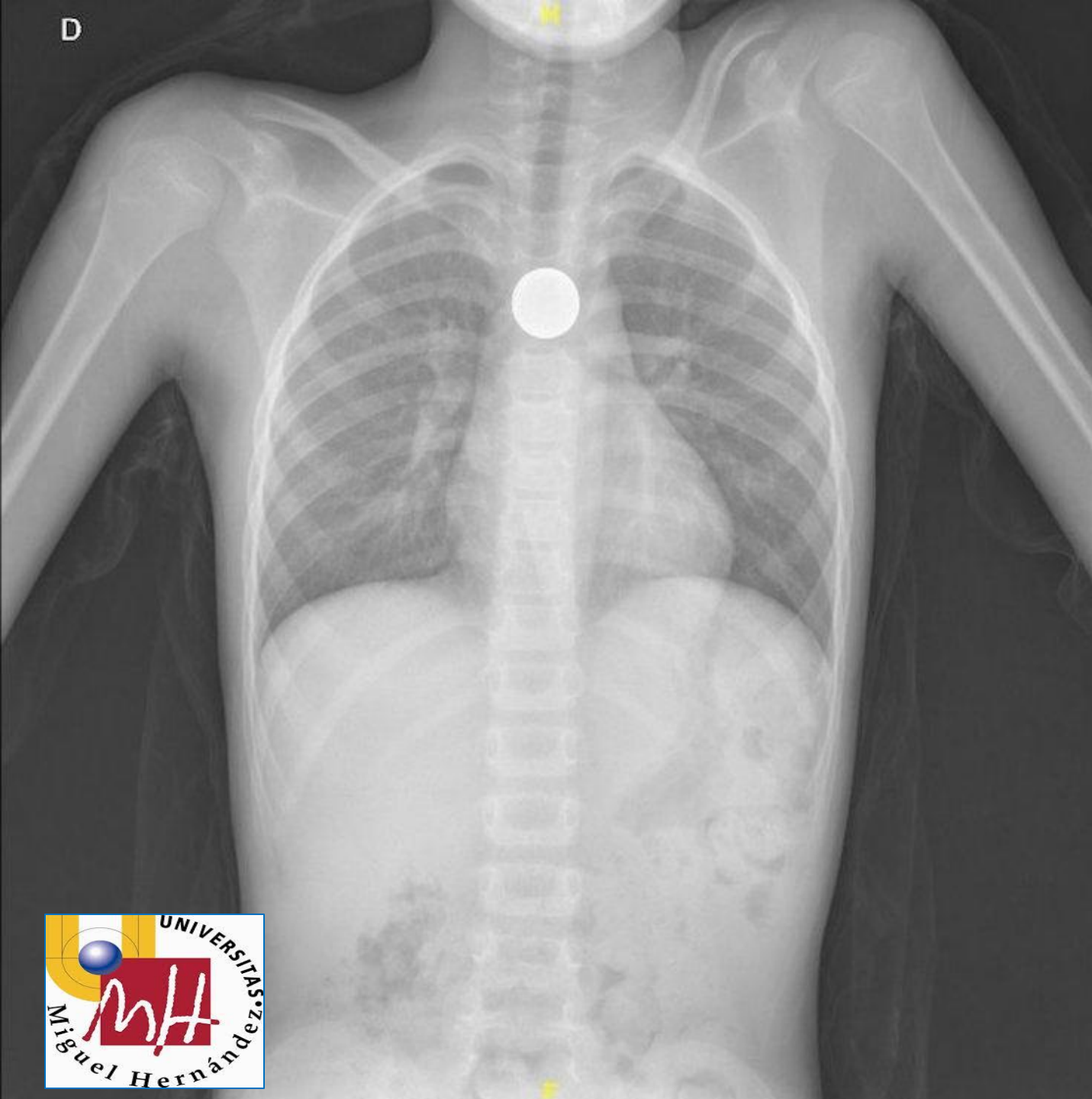


- Exploraciones complementarias:

RX de tórax 12/03/2019: Cuerpo extraño radioopaco en tercio medio esofágico compatible con moneda



D



# Evolución

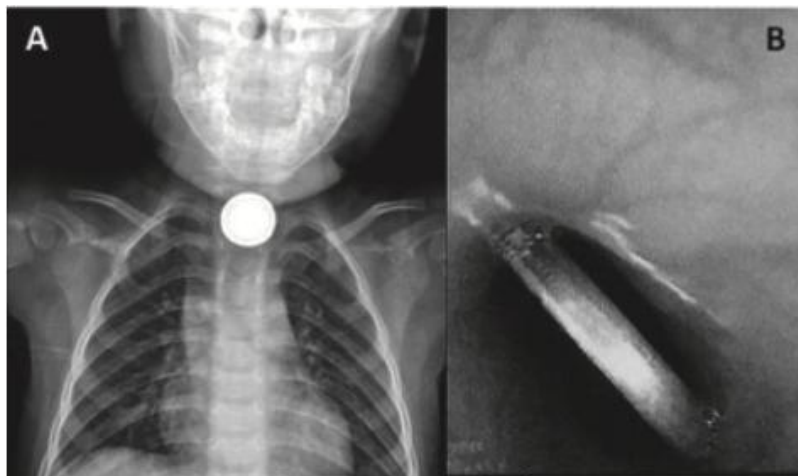
- El día 12/03/2019 realizan endoscopia
- Anestesia general
- Se identifica cuerpo extraño compatible con moneda 1 euro
- Extracción de la misma sin incidencias



- Accidente frecuente en el hogar en edad pediátrica

TABLA 3. Características generales de los cuerpos extraños

Tipo de objeto	n	(%)
Monedas	2045	(77,6)
Alfiler / aguja / seguro	79	(3,0)
Joyería	78	(3,0)
Espinas	75	(2,8)
Plástico / juguete	71	(2,7)
Pilas	48	(1,8)
Alimento	43	(1,6)
Semillas	35	(1,3)
Botones	28	(1,1)
Cristales	23	(0,9)
Otros	112	(4,2)
<b>Forma de extracción</b>		
Endoscopia rígida	2259	(85,7)
Endoscopia flexible	362	(13,7)
Se empujó	9	(0,3)
Cirugía	7	(0,3)
<b>Instrumento de extracción</b>		
Pinza de caimán	2298	(87,1)
Canastilla de Dormia	158	(6,0)
Diente de ratón	147	(5,6)
Asa de alambre	18	(0,7)
Se empujó	9	(0,3)
Operados	7	(0,3)



A. Radiografía simple de cuerpo extraño radiopaco (moneda) alojado en el estrecho cricofaríngeo. B. Imagen donde se observa la extracción de la moneda por endoscopia.





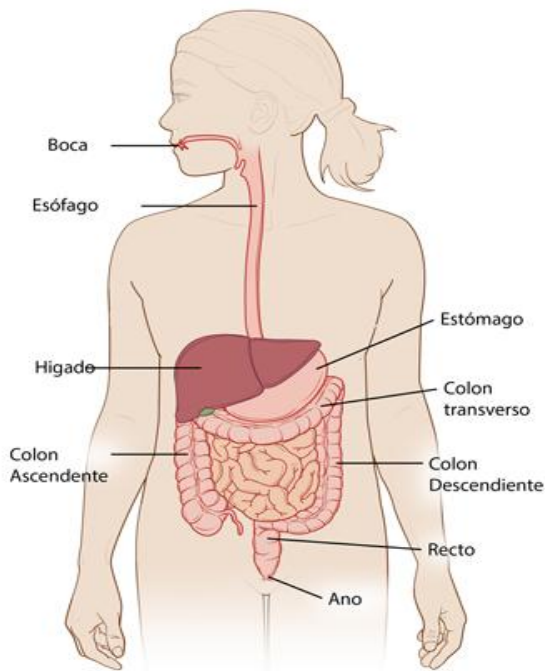


TABLA 2. Número de cuerpos extraños identificados por radiología en comparación con su ubicación real de acuerdo con su localización anatómica

Localización	Radiológica	Real
Faringe	33	118
Tercio superior del esófago	2102	2110
Tercio medio del esófago	140	209
Tercio inferior del esófago	61	91
Estómago	102	103
Duodeno	3	3
Intestino delgado	3	3

Edad	n	(%)
0-23 meses	551	(20,9)
2-3 años	897	(34,0)
4-5 años	498	(18,9)
6-7 años	292	(11,1)
8-9 años	176	(6,7)
10-11 años	91	(3,5)
> 12 años	132	(5,0)
<b>Tiempo de evolución</b>		
24 horas	1508	(57,2)
1-2 días	580	(22,0)
3-6 días	370	(14,0)
7-29 días	124	(4,7)
> 30 días	36	(1,4)
Desconocido	19	(0,7)
<b>Sintomatología</b>		
Sialorrea	1086	(41,2)
Disfagia/odinofagia	826	(31,3)
Vómito	815	(30,9)
Dolor	348	(13,2)
Náuseas	261	(9,9)
Tos	190	(7,2)
Disnea	156	(5,9)
Otros	284	(10,8)
Asintomáticos	752	(28,5)
<b>Complicaciones</b>		
Úlcera/laceración	87	(42,2)
Erosión	84	(40,8)
Quemadura	20	(9,7)
Úlcera profunda	7	(3,4)
Perforación	4	(1,9)
Mediastinitis	2	(1,0)
Absceso retrofaríngeo	1	(0,5)
Muerte	1	(0,5)

# Bibliografía

1. Blanco-Rodríguez G, Teyssier-Morales G, Et. Al. (2018). Características y resultados de la ingestión de cuerpos extraños en niños. Arch Argent Pediatr. 2018;116:256-261
2. Arango L, Sierra L, Martínez DC, Jurado M. Cuerpo extraño incidental en tracto gastrointestinal. Reporte de tres casos y revisión de la literatura. Revista Colombiana de Gastroenterología [en línea] 2011, 26 (Octubre-Diciembre) : [Fecha de consulta: 26 de marzo de 2019] Disponible en: <<http://www.redalyc.org/articulo.oa?id=337731604012>> ISSN N 0120-9957

