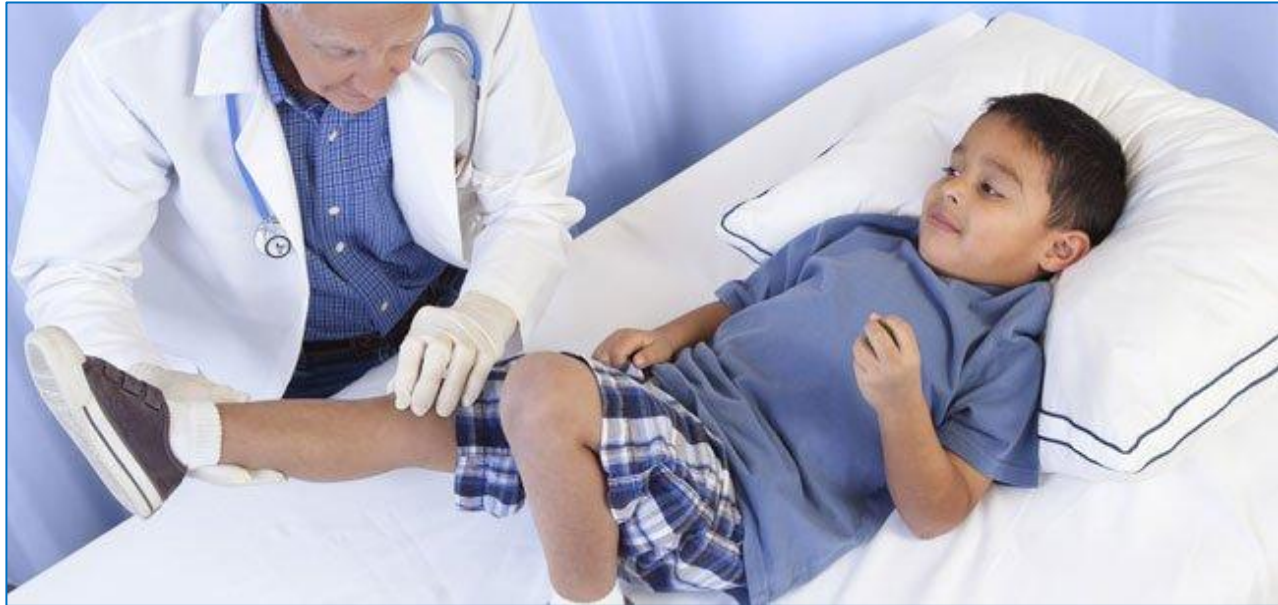

¡DOCTORA, ME DUELE LA RODILLA!



Ainhoa Figuérez Marcos (Rotatorio Pediatría)
Tutora: Amelia Herrero Galiana (Lactantes)

ANAMNESIS Y DATOS EXPLORATORIOS



Lactante varón de 9 meses que acude al Hospital de Elda por:

- **Fiebre** de hasta $38,5^{\circ}$ C de 6 días de evolución
- **Inflamación rodilla izquierda** hace 48h con rechazo de la movilización y apoyo de la pierna

Postura antiálgica (flexionada 60°)

Tumefacción con aumento de temperatura

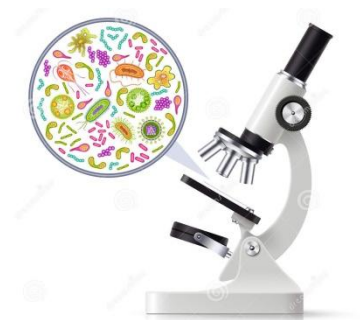

PRUEBAS DIAGNÓSTICAS



Hemograma: leucocitos 12500 (neutrófilos 49,8%, linfocitos 38,2% y monocitos 10,5%)

Bioquímica: PCR 86,3 mg/L



Dx: Artritis séptica de rodilla izquierda
Se traslada a HGUA para drenaje quirúrgico



Rx. AP y lateral de MMII: no se aprecian líneas de fractura

Ecografía de rodilla izquierda: derrame articular en bursa suprarrotuliana y recesos patelares con ecos internos y engrosamiento sinovial → Origen infeccioso

DIAGNÓSTICO DIFERENCIAL



Artritis séptica	Osteomielitis aguda
Infección del espacio articular	Inflamación del hueso
Infección bacteriana	Infección bacteriana o fúngica
4 casos/100,000 niños (<3 años)	2-13 casos/100,000 niños
90% monoarticulares	Unifocal
Miembros inferiores	Metáfisis huesos largos
Síntomas generales inespecíficos con fiebre (62-72%) <14 días	
Dolor localizado e impotencia funcional	
Signos inflamatorios sin eritema	Signos inflamatorios con eritema



LLEGADA A HGUA...



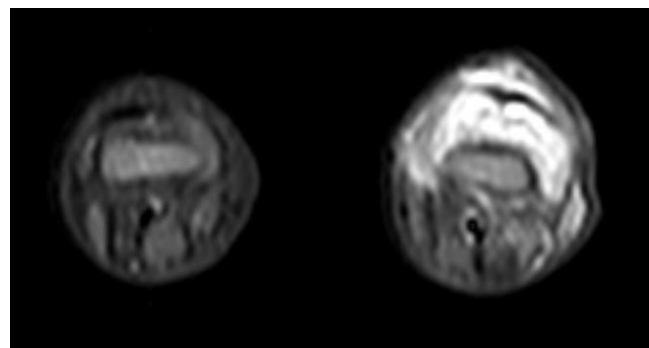
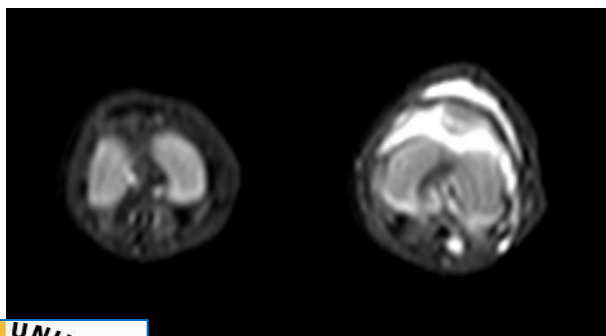
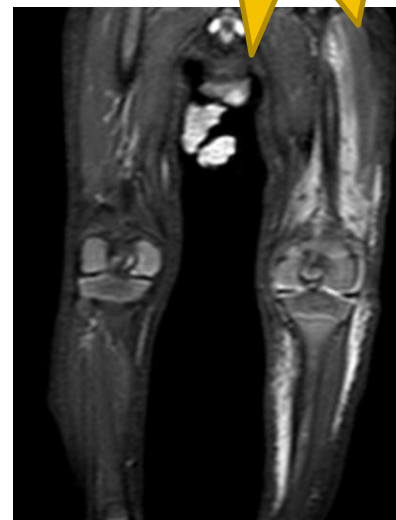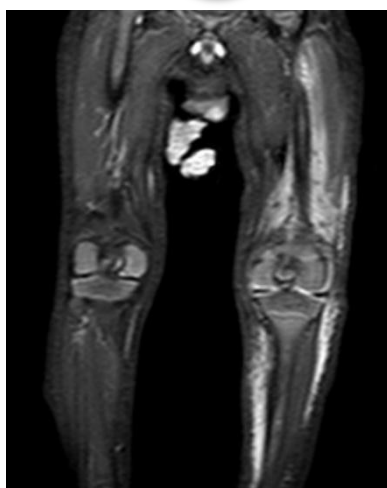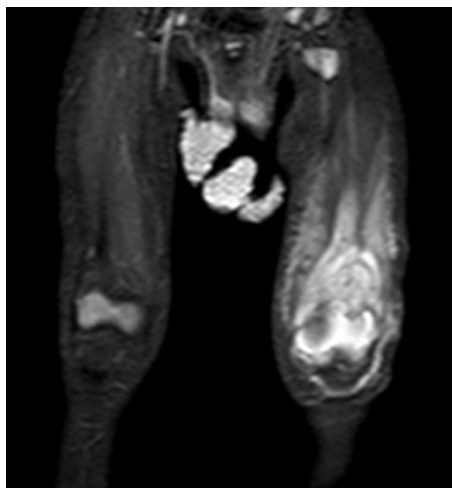
Artrocentesis: análisis y cultivo del líquido articular

< 2 meses	2 meses – 5 años	> 5 años
<i>S. aureus</i> <i>S. agalactie</i> <i>Enterobacterias</i> <i>Candida</i>	<i>S. aureus</i> <i>Kingella kingae</i> <i>S. pyogenes</i> <i>S. pneumoniae</i>	<i>S. pyogenes</i> <i>S. aureus</i>

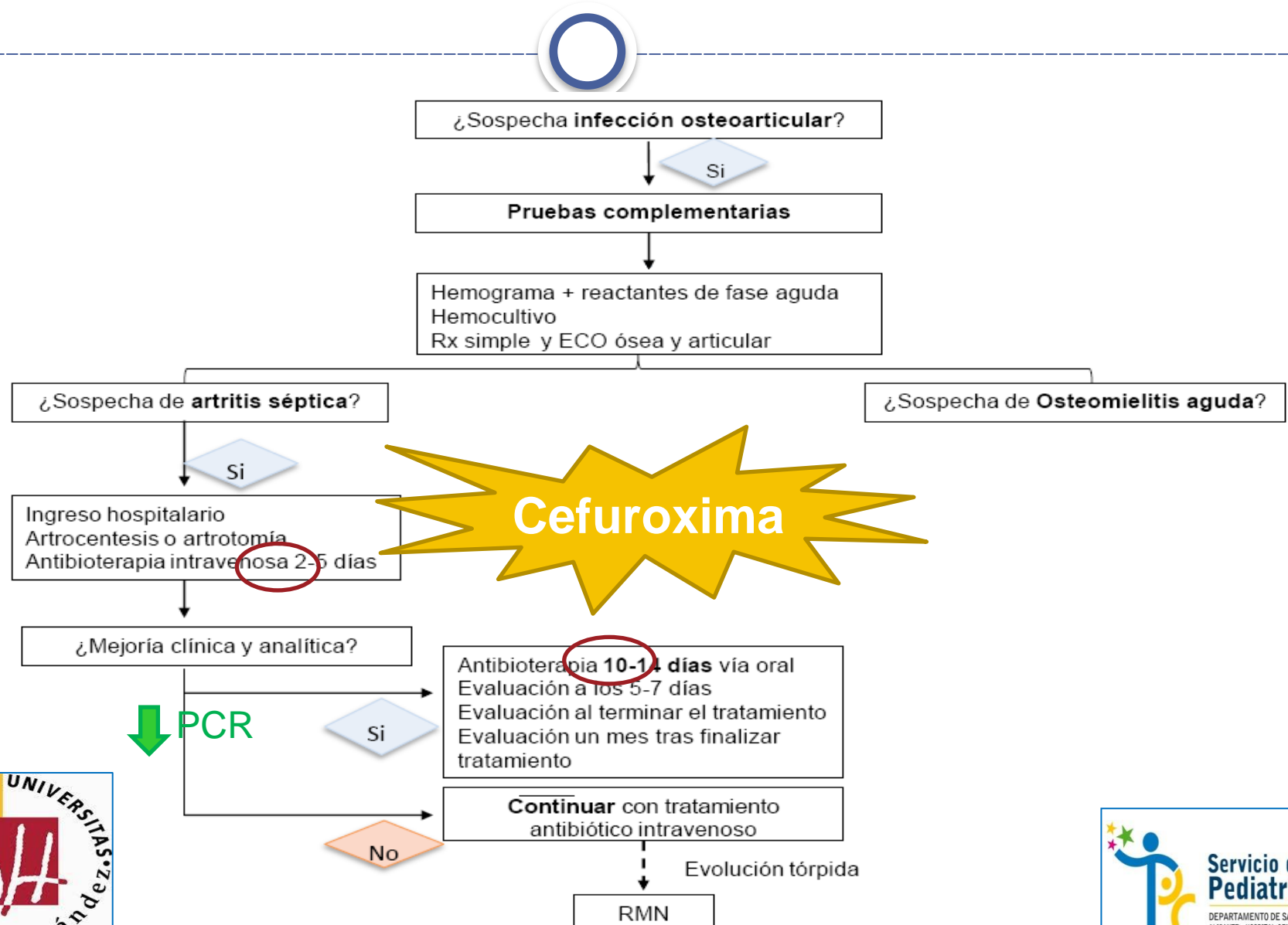
Hemocultivo: negativo

RMN: derrame articular con engrosamiento sinovial en relación con la artritis séptica ya conocida, con extensión hacia la musculatura cuadriceps por miositis por contigüidad

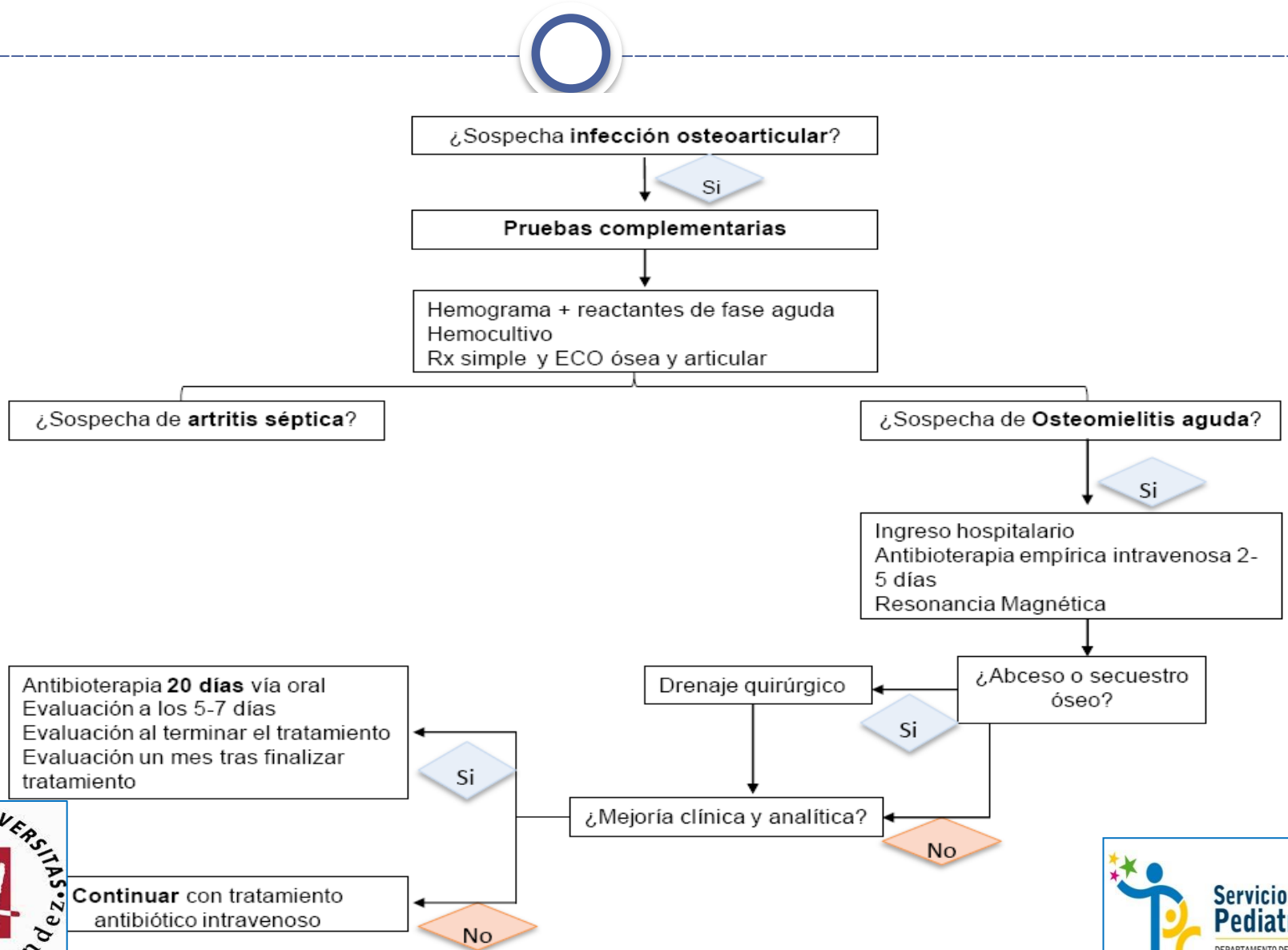
LLEGADA A HGUA...



PROTOCOLO DE ACTUACIÓN



PROTOCOLO DE ACTUACIÓN



REVISIÓN BIBLIOGRÁFICA



1. Hernández T, Zarzoso S, Navarro M.L, Santos M.M, González F, Saavedra-Lozano J. Osteomielitis y artritis séptica. [monografía en Internet]* Madrid: Asociación Española de Pediatría; 2018 [Acceso 01 de noviembre de 2018] Disponible en: <https://www.aeped.es/sites/default/files/documentos/osteomielitis.pdf>
2. González L, Vicent M.C, Gómez O. Manejo inicial de monoartritis en pediatría. 2018
3. Saavedra-Lozano J, et al. Documento de consenso SEIP-SERPE-SEOP sobre el tratamiento de la osteomielitis aguda y artritis séptica no complicadas. An Pediatr (Barc). 2014
4. Calvo C, Saavedra-Lozano J. Tratamiento de la artritis séptica. An Pediatr Contin. 2014; 12:325-9



¡MUCHAS GRACIAS!

