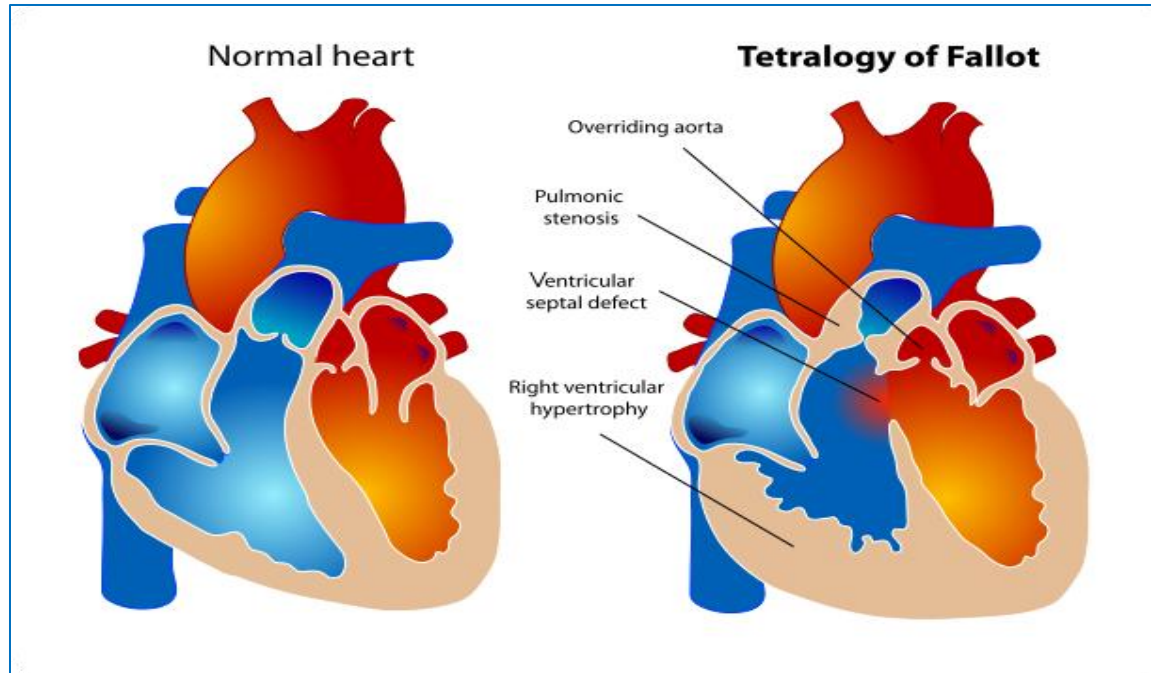


Tetralogía de Fallot



Elena Osete Villalba (Rotatorio Pediatría)
Tutor: Ismael Martín de Lara (Cardiología Pediátrica)

Servicio de Pediatría, HGUA

Anamnesis y datos exploratorios

Anamnesis y antecedentes

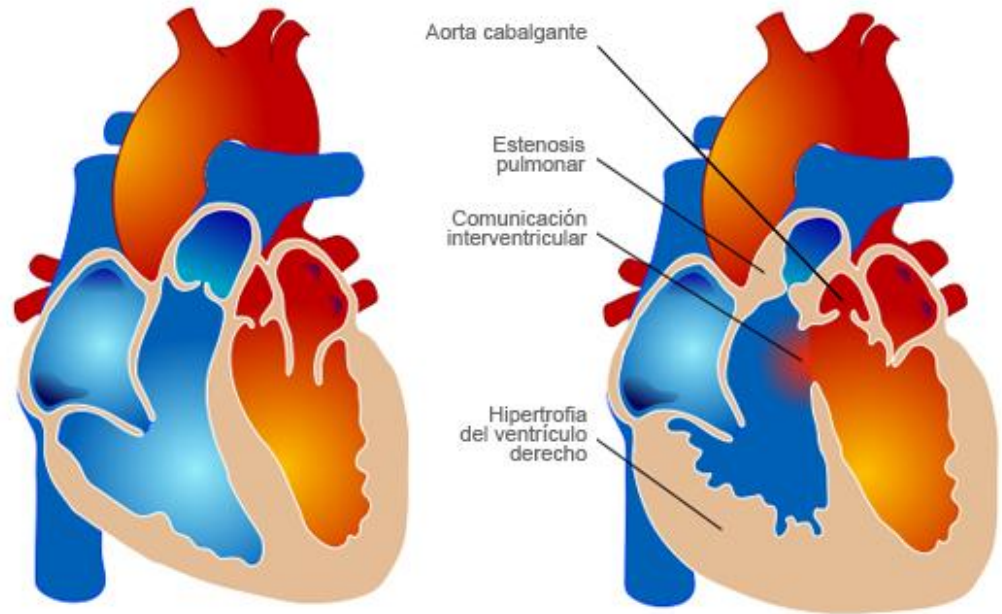
- **S36 ecografía:** cardiopatía fetal compatible con Tetralogía de Fallot
- RNT 39+5 peso de 3195 gr.
- **Varón de 1 mes**
- Sin antecedentes familiares cardiológicos
- **Asintomático** desde el punto de vista cardiológico

Exploración

- Piel sonrosada. Ausencia de trabajo respiratorio
- Buena ganancia ponderal
- Auscultación: soplo pansistólico IV/VI de mayor intensidad en foco pulmonar
- Pulsos palpables y rítmicos

Tetralogía de Fallot

- Cardiopatía compleja más frecuente (1/8500)
- Desplazamiento anterior del tabique troncoconal
- Dx diferencial con otras cardiopatías cianóticas
- Sintomatología: **Cianosis+Disnea.**
 - Fallot rosado
 - Fallot cianógeno



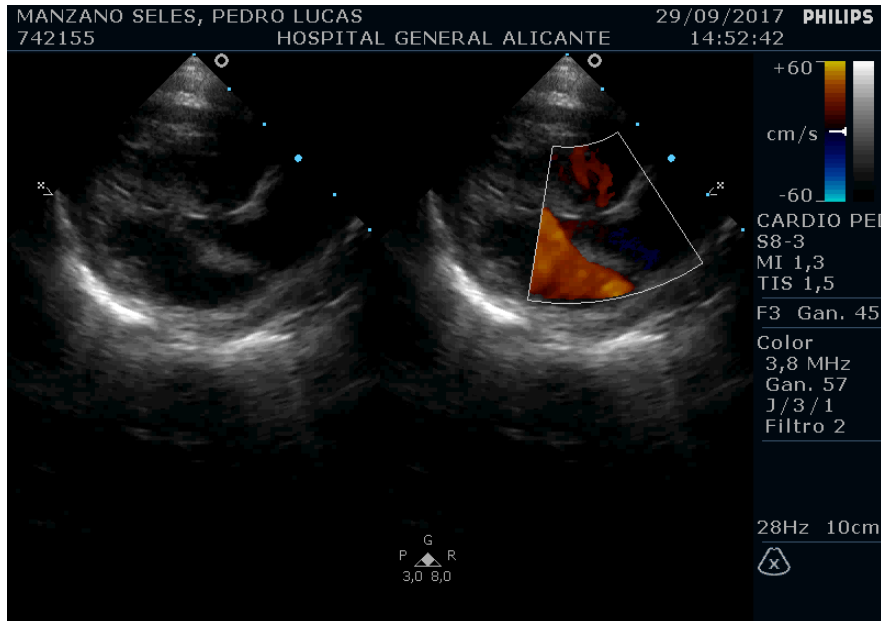
Corazón normal

Tetralogía de Fallot

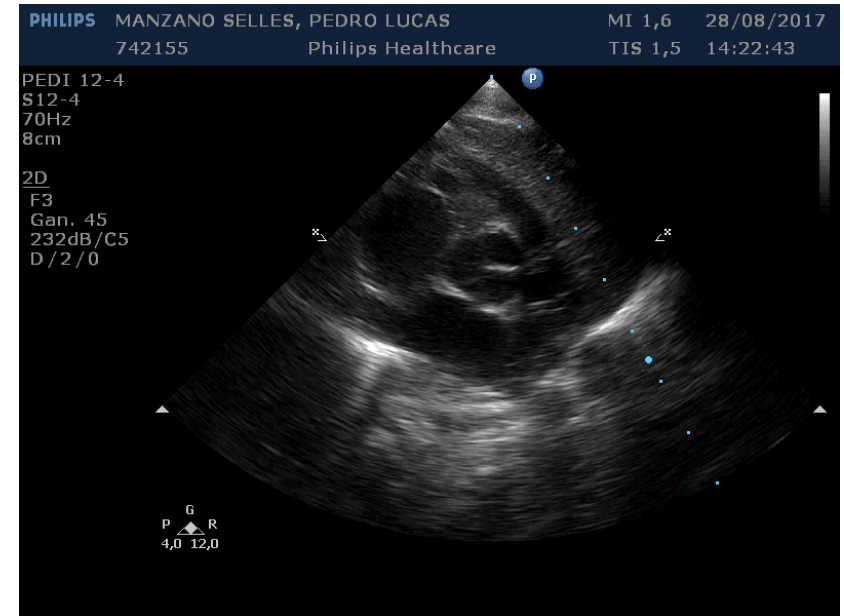
Pruebas diagnósticas

➤ Electrocardiograma

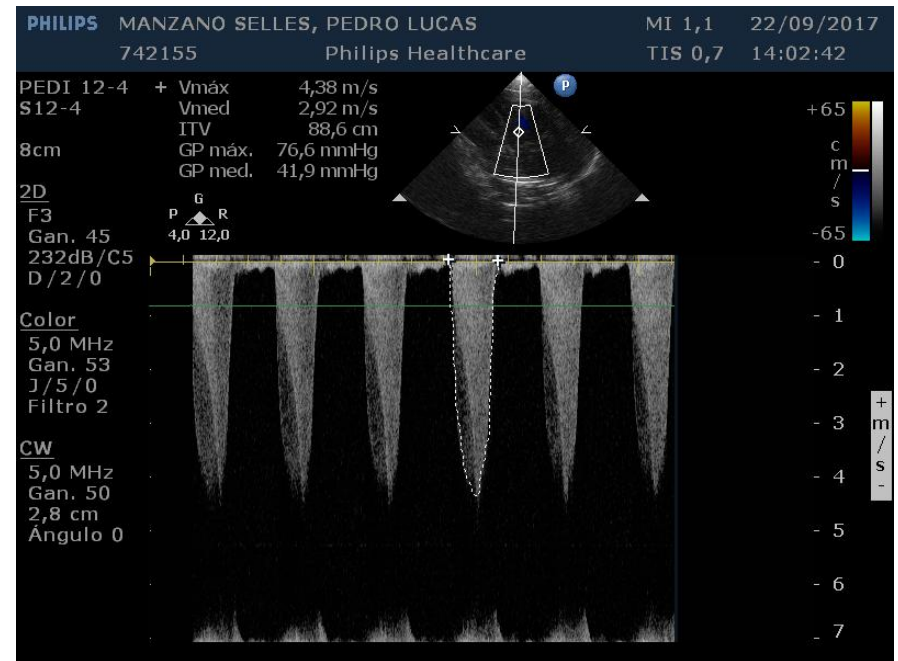
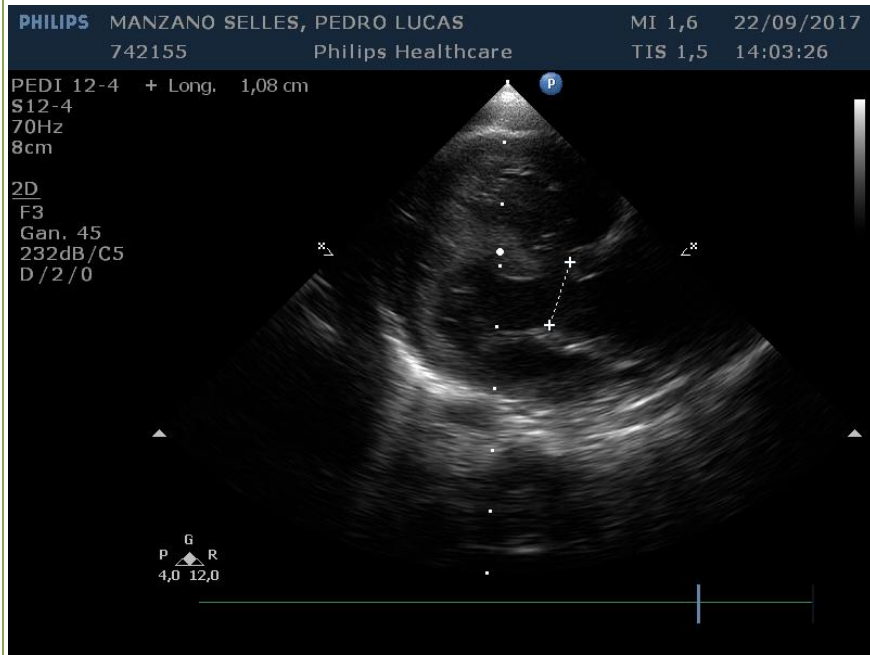
➤ Ecocardiograma:



Defecto septal amplio
Cortocircuito izquierda-derecha



Estenosis pulmonar con válvula
pulmonar displásica

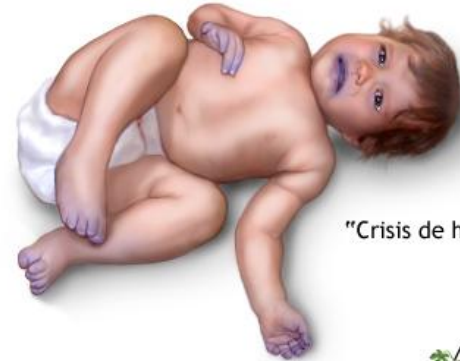

Tratamiento

Tratamiento médico:

- Evitar crisis hipóxicas.
- Posición genupectoral
- Propranolol 1mg/kg

Los niños con tetralogía de Fallot presentan una coloración de piel azulada cuando lloran o se alimentan



"Crisis de hipoxia"

ADAM.

Tratamiento quirúrgico

Evolución

2ª visita:

- Ganancia de 230 gramos
- Los padres refieren que come peor
- Sin crisis cianóticas
- Buena adherencia médica
- Valoración por cardiología pediátrica en Hospital La Fé

Conclusiones

- Cardiopatía cianótica congénita más frecuente
- Diagnóstico fetal
- Diagnóstico diferencial: cardiopatías cianóticas
- Situaciones clínicas variadas
- Pronóstico dependiente de tronco y arterias pulmonares

Revisión de la literatura al respecto

1. SADLER TW. Embriología Médica de Langman. 1.^a Edición Ed. Lippincott 2012
2. Dra. Mónica Rodríguez y Dr. Fernando Villagrà . Tetralogía de Fallot [Internet].Madrid. Consultado en 13/10/2017
www.secardioped.org/readcontents.php?file=webstructure/lp_cap23.pdf
3. Subirana MT, Oliver JM, Sáez JM, Zunzunegui JL. [Pediatric cardiology and congenital heart disease: from fetus to adult]. Rev Esp Cardiol (Engl Ed). 2012 Jan;65 Suppl 1:50-8. doi: 10.1016/j.recesp.2011.10.032. Review. Spanish. PubMed PMID: 22269840
4. Duro RP, Moura C, Leite-Moreira A. Anatomophysiologic basis of tetralogy of Fallot and its clinical implications. Rev Port Cardiol. 2010 Apr;29(4):591-630. Review. English, Portuguese. PubMed PMID: 20734579

