

Intoxicación por antihistamínicos



Sonia Pastor Navarro (Rotatorio Pediatría)

Tutor: Dr. Jorge Frontela Losa (Urgencias Pediátricas)

Anamnesis



- **Motivo de consulta**

Niña de 2 años

Sospecha ingesta de pastillas Ebastel 10mg

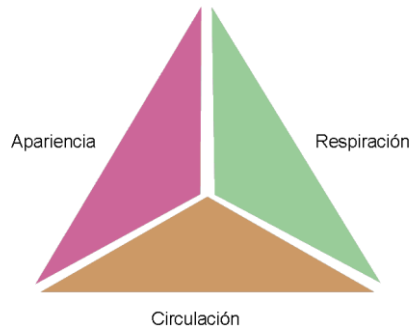
- **Antecedentes personales**

No RAMc. Vacunas al día. No antecedentes médico- quirúrgicos previos

- **Enfermedad actual**

- Sospecha ingesta aprox. 15 pastillas de ebastina
- Restos de pastilla en la boca
- Vómito tras administración de leche en domicilio

Exploración física



TEP estable


Glasgow: 15
TA 118/68
Tª: 36,3 °C
Peso: 12 kg

General	BEG. NC, NH, NP. No exantemas ni petequias
Ap. circulatorio	Rítmico, sin soplos
Ap. respiratorio	MVC, sin ruidos patológicos. No dificultad respiratoria
Abdomen	Blando y depresible, no doloroso. No masas ni megalias
Neurológico	No signos meníngeos. ROT normales. Pupilas IC y NR
Faringe	Normal, sin exudados
Otoscopia	Bilateral normal

Intoxicación por antihistamínicos

- Los antihistamínicos ocupan el segundo lugar, después del paracetamol, en las intoxicaciones medicamentosas de los niños menores de 4 años
- Principal motivo de ingreso en UCI pediátrica debido a una intoxicación en este grupo de edad

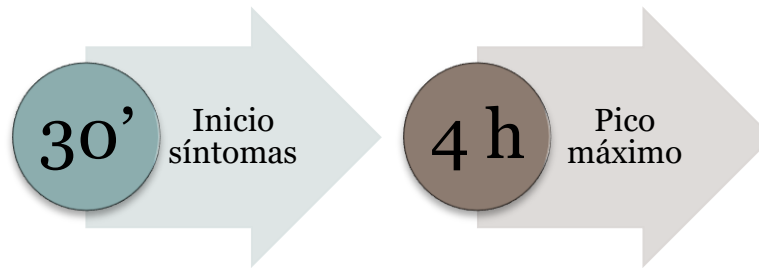
- Dosis terapéutica (DT): 2.5 mg
- Dosis tóxica: DT x 4



Nuestra paciente:
15 pastillas = 150 mg

¡¡60 veces la dosis terapéutica!!

- Cinética:



Manifestaciones clínicas

	1ª Generación	2ª Generación	3ª Generación
Fármacos	Difenhidramina Dexclorfeniramina Hidroxicina	Cetirizina Loratadina <u>Ebastina</u>	Desloratadina Levocetirizina
Efecto SNC	Depresor en intoxicaciones leves En graves estimulación y rabdomiolisis	NO	NO
Efecto cardíaco	Ocasionalmente. Arritmias cardiacas y prolongación QTc	Trastornos graves del ritmo: bloqueos AV, arritmias ventriculares, torsade des pointes y prolongación QTc	NO
Efecto anticolinérgico	Sí (taquicardia, sequedad mucosas, convulsiones, coma)	NO	NO



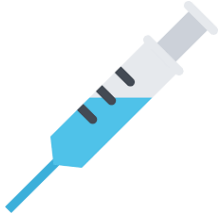Manejo de la intoxicación aguda

1. Confirmación de ingestión de dosis tóxica y tiempo
Ingestión 60 veces la dosis terapéutica, hace 30 minutos
2. ABCDE
Estable
3. Evitar o disminuir la absorción del tóxico
 - Lavado gástrico: se extraen fragmentos de pastillas
 - Administración de carbón activado: 1 g/kg de peso
4. Realización de pruebas complementarias:

4. Pruebas complementarias

- **Analítica sanguínea**

Hemograma, bioquímica, coagulación normales.



- **Gasometría**

pH 7,33 pCO₂ 44 HCO₃ 23,2 Lactato 3,1 BEB -2,8



- **Tóxicos en orina**

Anfetaminas, BZD, cannabinoides, cocaína, metadona, opiáceos, alcohol: negativos



- **ECG**

Ritmo sinusal, 140 lpm. PR 0,12, QRS estrecho, QTc 0,45. Eje +30°. Sin alteraciones de la repolarización

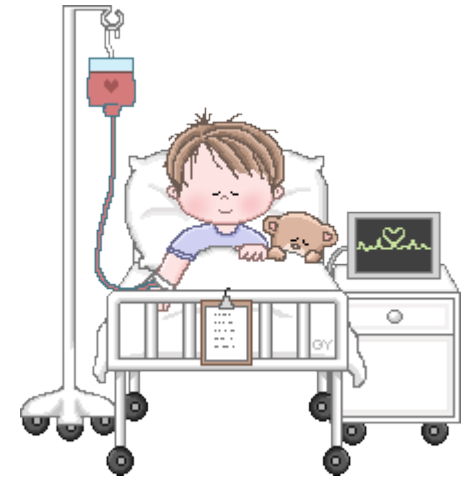Manejo de la intoxicación aguda

5. Tratamiento sintomático:

- Fisostigmina: Si convulsiones mal controladas con BZD o síntomas anticolinérgicos graves. (En 1ª generación)
- Antiarrítmicos:
 - Propranolol: taquicardia sinusal
 - Lidocaína: taquicardia ventricular
 - Sulfato de Mg: torsade des pointes

Evolución

- Ingreso en UCIP (24h) para control ante la posibilidad de complicaciones graves derivadas de la alta dosis supuestamente ingerida
- Pasa a planta donde permanece asintomática durante 24 horas y es dada de alta



Bibliografía

1. Mintegi S, Grupo de trabajo de intoxicaciones de la Sociedad Española de Urgencias de Pediatría. Manual de intoxicaciones en Pediatría. 3ª ed. Majadahonda, Madrid: Ergón; 2012
2. Pecoraro L, Paiola G, Pietrobelli A. Ebastine overdose in a child. Clinical Case Reports. 2017; 5: 403-405
3. Guerrero-Fdez J, Cartón-Sánchez A, Barreda-Bonis A, Menéndez-Suso J, Ruiz-Domínguez J. Manual de diagnóstico y terapéutica en pediatría. 6ª ed. Madrid: Editorial Médica Panamericana; 2017.
4. de la Txorre-Espí M. Intoxicaciones más frecuentes. Pediatría Integral. 2014; XVIII: 280-290
5. Yin S. Over-the-counter cough and cold preparations: Approach to pediatric poisoning. UpToDate [en línea] [fecha de consulta: 25-III-2018]. Disponible en: <https://www.uptodate.com/contents/over-the-counter-cough-and-cold-preparations-approach-to-pediatric-poisoning/print?csi=1e802518-42b0-4a11-97c9-eb50267>

