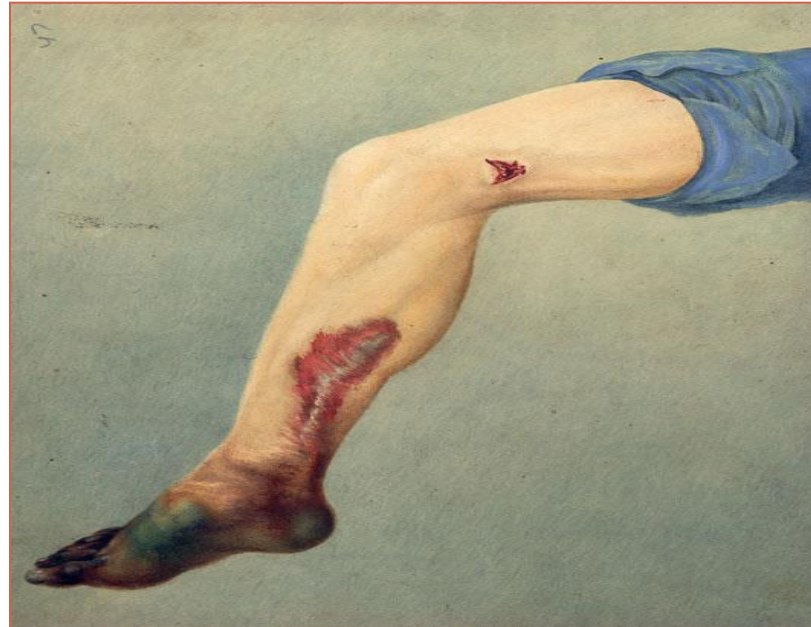

INFECCIONES BACTERIANAS DE PIEL Y PARTES BLANDAS



Enrique Pinilla Soler (Rotatorio Pediatría)
Tutor: Dr. Jorge Frontela (Urgencias de Pediatría)

I. ANAMNESIS

EA: niño de 10 años que acude a UPED por placa eritematosa caliente y pruriginosa que ha aumentado de tamaño



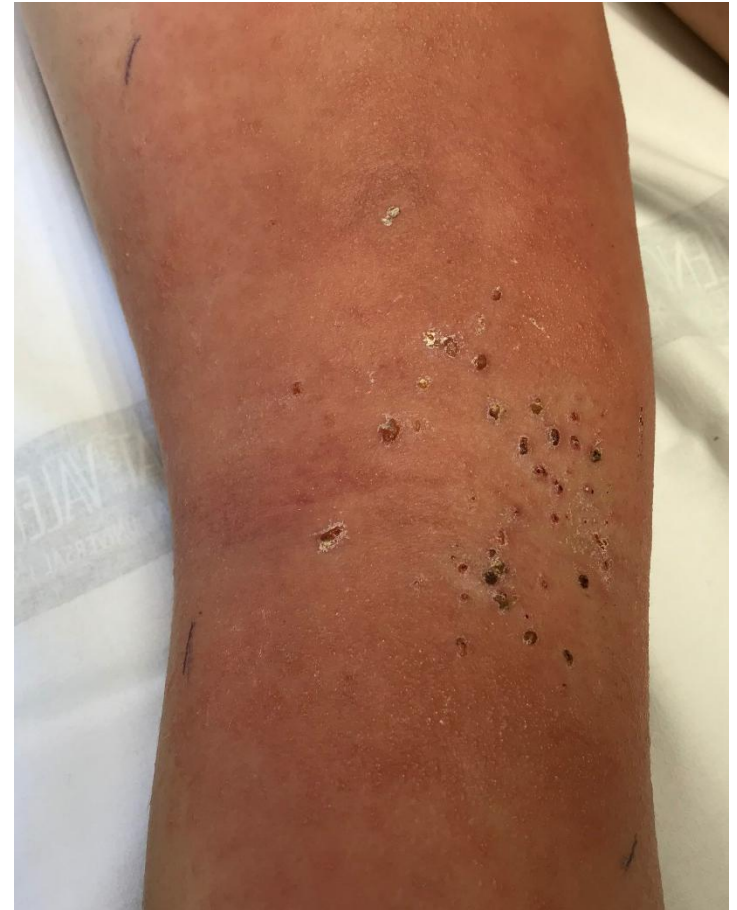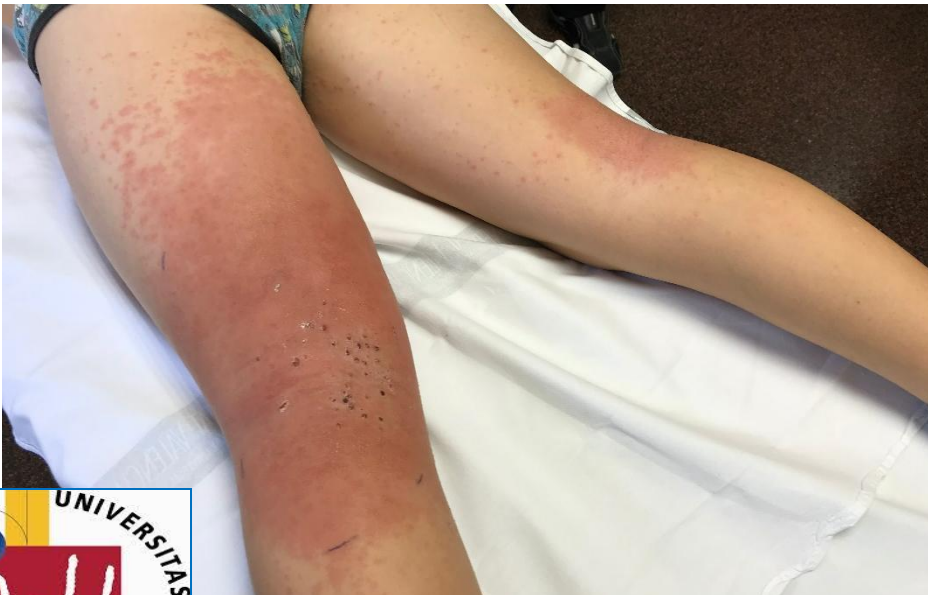Dx: celulitis local

Tratamiento: Amoxicilina 500 mg/8h V.O.

AP: piel atópica, asma leve. Viaje a Tailandia y a Vietnam

II. DATOS EXPLORATORIOS RELEVANTES

- **BEG, afebril**
- En zona MII posterior: **placa de eritema de bordes mal definidos, caliente, indurada y superficie tensa. No dolor a la palpación**



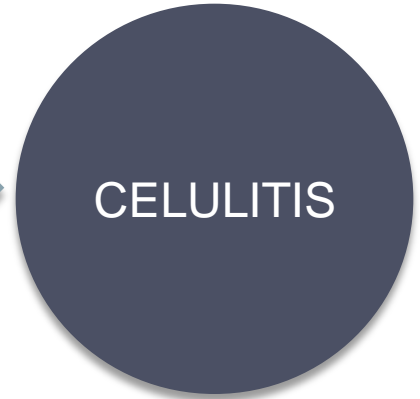III. PRUEBAS DIAGNÓSTICAS

Analítica sanguínea: sin hallazgos

ECO. partes blandas: sugestiva de celulitis

Coagulación: sin hallazgos

Hemocultivo: sin hallazgos



IV. TRATAMIENTO

ATB IV: Clindamicina
Cefepime

V. EVOLUCIÓN

Ingreso en Escolares
Control en planta



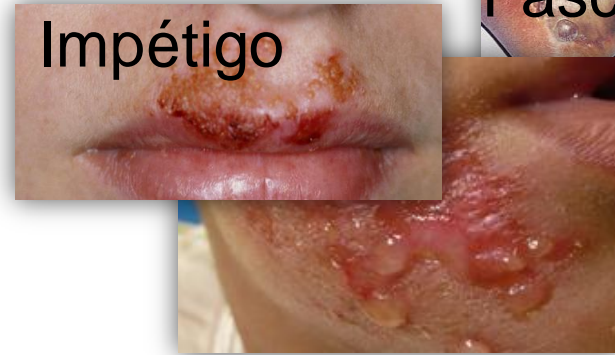Mejoría de la lesión

VI. REVISIÓN BIBLIOGRÁFICA: INFECCIONES BACTERIANAS DE PIEL Y PARTES BLANDAS

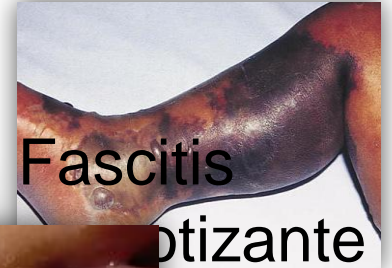GENERALIDADES⁽¹⁾

- Alteración equilibrio microorganismo-huésped
- ***S. Aureus*** (SARM en aumento) y ***S. Pyogenes***
- Alta frecuencia
- Dx clínico

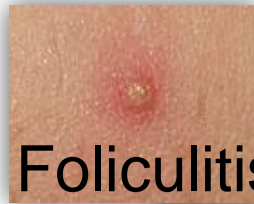Impétigo



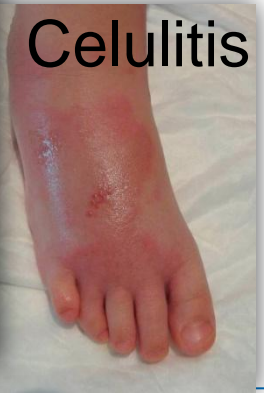Fascitis
necrotizante



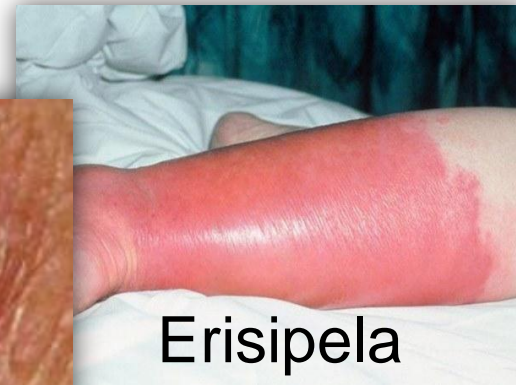Foliculitis



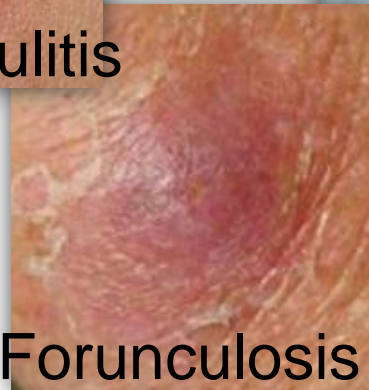
Celulitis



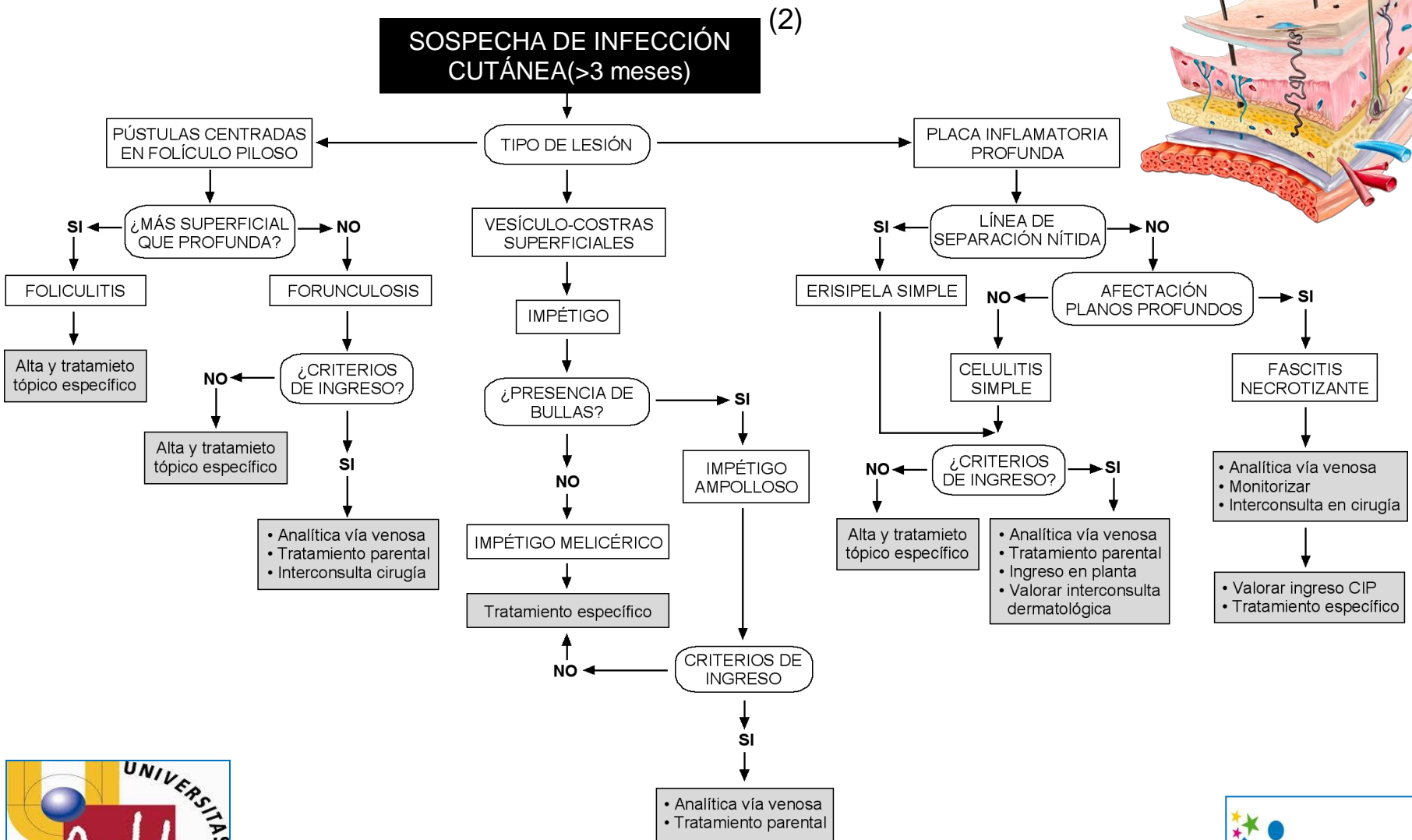
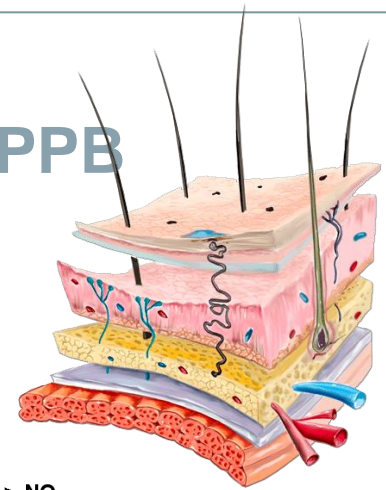
Erisipela



Forunculosis



VI. REVISIÓN BIBLIOGRÁFICA: IBPPB



VI. REVISIÓN BIBLIOGRÁFICA: IBPPB

- CRITERIOS DE INGRESO⁽²⁾** - Patología de base
- RN o lactante pequeño
 - Toxicidad sistémica
 - Celulitis abdominal, cara, órbita o suelo de boca.
 - Inmunodepresión
 - No adecuado TTO ambulatorio

TTO:	AMBULATORIO		HOSPITALARIO
Foliculitis	Mupirocina/ác.fusídico T		
Forunculosis	MPC/A.F T	AM-C/CLX VO	Drenaje Qx si fluctúa
Impétigo	MPC/A.F T	AM-C/CLX VO	AM-C/CLX IV
Erisipela	PNC/AMX VO (CLIN/VANCO)		PNC/CFZ IV
Celulitis	AM-C/CLX/CLIN VO		AM-C/CLX/CLIN IV
F. necrotizante	Desbridamiento Qx precoz, CEFALOS.3 ^a G + CLIN		

VII. BIBLIOGRAFÍA

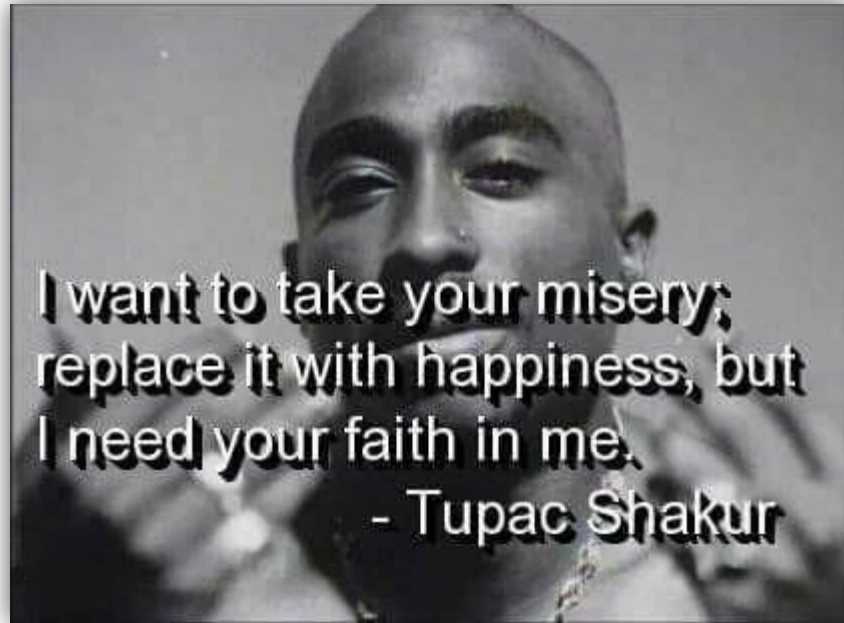
1. Guerrero-Fernández J. Manual de diagnóstico y terapéutica en Pediatría. 6ª Ed. Madrid: Editorial Panamericana; 2017. p. 1365-1370
2. García García S, Rubio Sánchez-Tirado M. Decisiones en urgencias pediátricas. 1ª Ed. España: [Ergon]; 2011. p. 697-700
3. Saavedra Lozano J, Santos Sebastián M, González F, Hernández Sampelayo Matos T, Navarro Gómez M. Protocolos de Infectología. Aeped [en línea] [fecha de consulta 21-01-2018]. Disponible en: <http://www.aeped.es/sites/default/files/documentos/piel>.



VII. BIBLIOGRAFÍA

4. Spelman D, MBBS, FRACP, FRCPA, MPH, Baddour L et al. Cellulitis and skin abscess: Clinical manifestations and diagnosis. UpToDate [en línea] [fecha de consulta 18-01-2018]. Disponible en:
https://www.uptodate.com/contents/cellulitis-and-skin-abscess-clinical-manifestations-and-diagnosis?source=see_link





¡Muchas gracias!