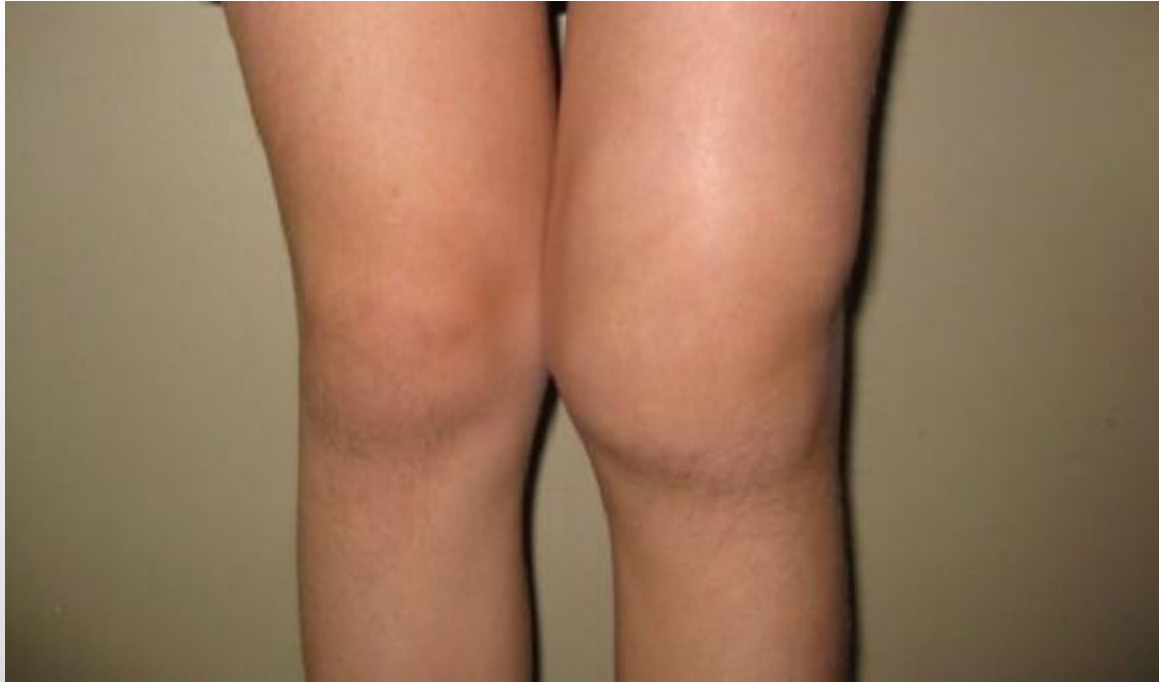

# ARTRITIS DE RODILLA



Sandra Piqueras López (Rotatorio Pediatría)  
Tutor: Olga Gómez Pérez: Sección Escolares

# Presentación caso

Niña 6 años acude por dolor e inflamación de rodilla izquierda de 3 semanas de evolución. Empeora con reposo y mejora con actividad. Dolor no despierta por la noche. Afebril. No antecedentes traumáticos ni procesos infecciosos previos



# Anamnesis y Exploración

## Antecedentes:

- Artritis idiopática juvenil oligoarticular rodilla derecha y art metatarsofalángica pie derecho (mayo 2013) que preciso infiltración corticoides (acetónido de triamcinolona)

## Exploración física:

- Dolor 2 y 3ª art. metacarpofalángicas derechas sin tumefacción
- Discreta cojera izquierda
- Rodilla izquierda tumefacta, caliente, dolorosa, limitación flexión pasiva
- Resto de exploración normal



# Pruebas diagnosticas

- **AS:** ANA 1/640; VSG 23 mm, PCR 1,26 mg/dl, Anti DNA, ENAS negativos (IgG frente a Sm, RNP, Ros, La, scl70,Jo-1)
- **Serología:** parvovirus B19, rubeola, virus hepatitis B, herpes simple, Ebstein Barr, citomegalovirus, Borrelia, rickettsia, brucella pendiente de resultado
- **Mantoux:** 0mm de induración
- **Ecografía:** leve derrame articular rodilla izquierda región lateral de bursa suprapatelar de 5 mm. Sin señal vascular

**Diagnóstico inicial:** Artritis de rodilla izquierda



# Diagnostico diferencial

## Infeciosa

- A. séptica, víricas y reactivas, tuberculosis

## Traumática

## Tumoral

- Leucemia

## Hemartros

- Hemofilia

## Inflamatoria

- Artritis idiopática juvenil (AIJ)

# Diagnostico diferencial

## Infeciosa

- A. séptica, víri, reactivi, tuberculosis

## Traumática

## Tumoral

- Leucemia

## Hemartros

- Hemofilia

## Inflamatoria

- Artritis idiopática juvenil (AIJ)

# ARTRITIS IDIOPATICA JUVENIL

- AIJ formas más frecuentes edad pediátrica
- 6 semanas + <16 años + exclusión otras artropatías
- **Causa** desconocida
- **Incidencia:** 8-14/100.000
- **Clínica** de artritis (tumefacción, dolor con reposo, mejora con actividad, curso insidioso) + criterios de cada subtipo
- **Diagnóstico:** exclusión (historia clínica y exploración física)



# Clasificación AIJ

AIJ (artritis  
idiopática juvenil)

## Criterios exclusión:

- a) psoriasis paciente o familiar
- b) artritis inicio >6 años en varon HLA-B27
- c) Espondilitis anquilosante, artritis relacionada con entesitis, sacroileitis con enfermedad inflamatoria intestinal, s.reiter o uveítis aguda en paciente o familiar 1° grado
- d) Factor reumatoide IgM en dos determinaciones separadas 3 meses
- e) AIJ sistémica



# Clasificación AIJ

AIJ (artritis  
idiopática juvenil)

A. Sistémica  
(a,b,c,d)

Poliarticular  
FR + y FR –  
(a,b,c,e y  
a,b,c,d,e)

Oligoarticular  
(a,b,c,d,e)

A. Entesitis  
(a,d,e)

A. Psoriasica  
(b,c,d,e)

A.  
indiferenciada

# Clasificación AIJ

AIJ (artritis idiopática juvenil)

A. Sistémica  
(a,b,c,d)

Poliarticular  
FR + FR –  
(a,b,c,e y  
a,b,c,d,e)

Oligoarticular  
(a,b,c,d,e)

A. Entesitis  
(c,e)

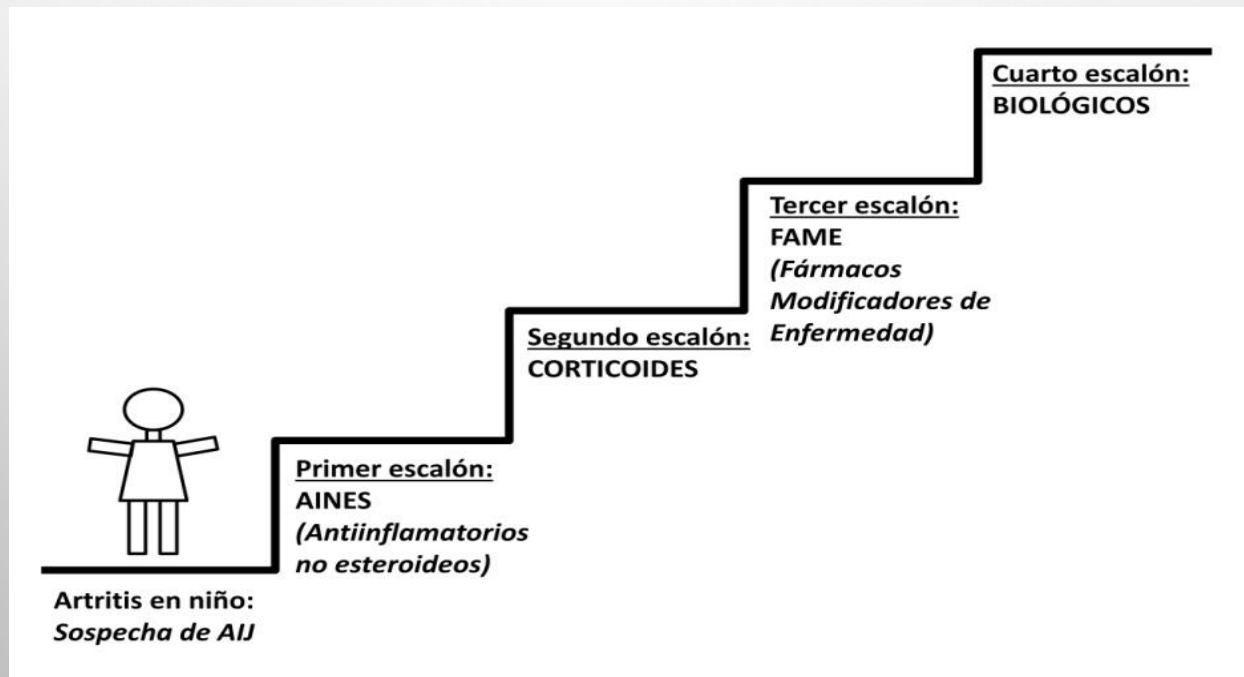
A. Psorásica  
(b,c,d,e)

indiferenciada

# ARTRITIS IDIOPATICA JUVENIL

- **Complicaciones:** uveítis anterior crónica (seguimiento), síndrome de activación macrofágica, retraso crecimiento

- **Tratamiento** (individualizar):



# BIBLIOGRAFÍA

- Inocencio-Arocena J, Casado-Picón R. Artritis idiopática juvenil. Introducción. Criterios de clasificación, mejoría, recaída y remisión. Epidemiología y periodicidad de las revisiones oftalmológicas. *Protoc diagn ter pediatri*. 2014;1:1-8. Disponible en: [http://www.aeped.es/sites/default/files/documentos/01\\_criterios\\_clasificacion\\_ajj.pdf](http://www.aeped.es/sites/default/files/documentos/01_criterios_clasificacion_ajj.pdf)
- Marco-Puche A, López-Montesinos B, Calvo-Penadés I. Artritis idiopática juvenil oligoarticular. *Protoc diagn ter pediatri*. 2014;1:9-19. Disponible en: [http://www.aeped.es/sites/default/files/documentos/02\\_ajj\\_oligoarticular\\_0.pdf](http://www.aeped.es/sites/default/files/documentos/02_ajj_oligoarticular_0.pdf)
- Sherry D. MD. Juvenile Idiopathic Arthritis [en línea]. *Emedicine.medscape.com*. 2017. [actualizado 6 octubre, 2017]. Available from: <https://emedicine.medscape.com/article/1007276-overview>
- Barut K., Adrovic A. Şahin S. y Kasapçopur Ö. (2017). Artritis idiopática juvenil. *Balkan Medical Journal* , 34 (2), 90-101. Available from: <https://www.ncbi.nlm.nih.gov/pmc/articles/PMC5394305/>
- Guerrero-Fernández J, Cartón-Sánchez A, Barreda-Bonis A, J Ménendez-Suso J, Ruíz-Domínguez J. Reumatología pediátrica. En: *Manual de diagnóstico y terapéutica en pediatría*. 6ª edición. Madrid: Editorial Panamericana; 2017; 1:2084-2085
- E. Urbaneja-Rodríguez E, Solís-Sánchez P. Artritis idiopática juvenil. *Pediatr Integral*. 2017; XXI (3): 170-182. Disponible en: <https://www.pediatriaintegral.es/publicacion-2017-04/artritis-idiopatica-juvenil/>

