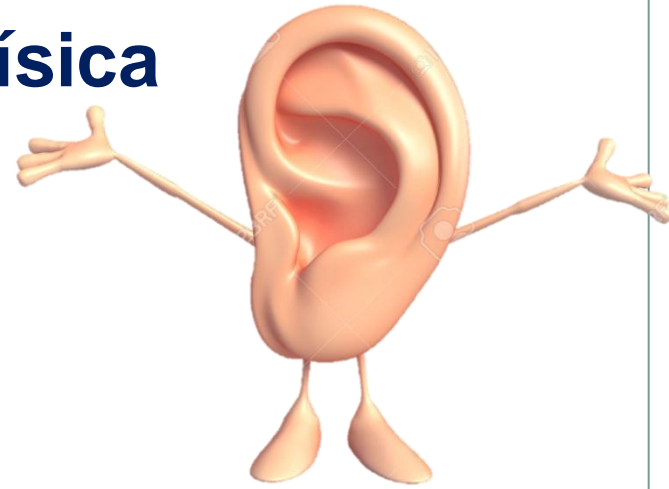

Trombosis séptica de seno lateral secundaria a otomastoiditis



Sandra Rocamora Salort (Rotatorio Pediatría)
Tutor: Pedro Alcalá Minagorre (Escolares)

Anamnesis y exploración física



Motivo de consulta:

Niño de 6 años con fiebre, cefalea y diplopía en ojo derecho

Anamnesis:

Antecedentes personales: otitis media aguda en oído derecho (tto. amoxicilina-clavulánico)

Cefalea fronto-temporal, opresiva e intermitente, fiebre y vómitos de 5 días. Diplopía de inicio agudo en ojo derecho

Exploración física:

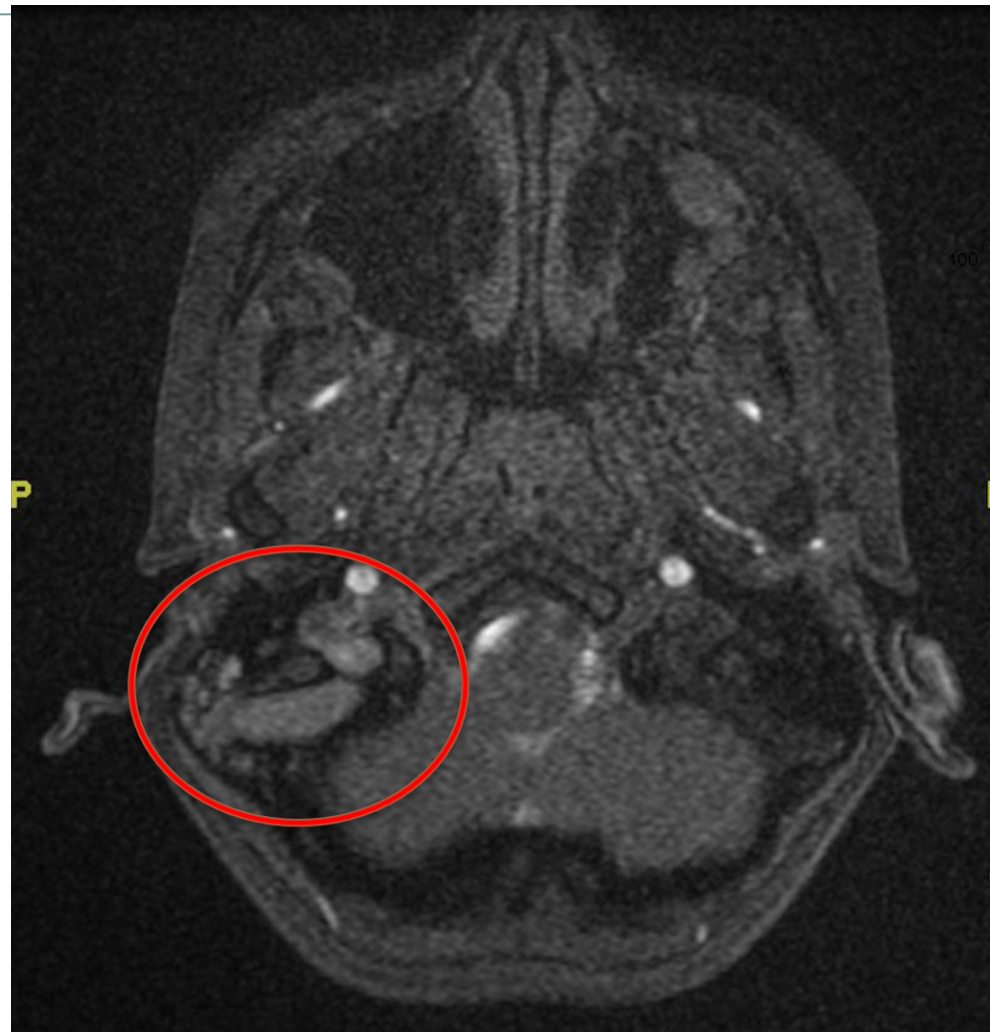ORL: orofaringe hiperémica, abombamiento región mastoidea

Otoscopia: tímpano deslustrado, con abombamiento

OFT: paresia del VI par. Resto normal

Pruebas diagnósticas

- **AS:** leucocitosis con neutrofilia.
PCR: 7'3 mg/dl.
- **RMN cerebral con contraste:** otomastoiditis derecha y trombosis del seno sigmoide derecho.
- **Cultivo de exudado ótico:** negativo



Pruebas diagnósticas

- **AS:** leucocitosis con neutrofilia.
PCR: 7'3 mg/dl.
- **RMN cerebral con contraste:** otomastoiditis derecha y trombosis del seno sigmoide derecho.
- **Cultivo de exudado ótico:** negativo

Tratamiento

- Tto. empírico con cefotaxima y vancomicina iv
- Drenaje transtimpánico OD
- Enoxaparina sódica (HBPM)

Día 1:

Otalgia

Dx: otitis media aguda

Tto: Amoxicilina-clavulánico

Evolución

Día 24:

- Persiste diplopía y paresia VI par
- Ingreso: 20º día
- Antibióteapia: 18º día
- HBPM: 17º día



Día 7:

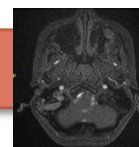
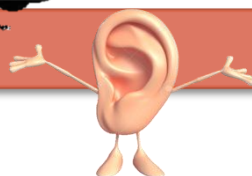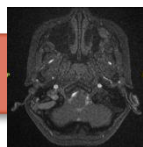
Angio-RMN

Día 8:

Traslado a HGUA

Día 11:

Angio-RMN control



Día 5:

Fiebre

Cefalea.

Diplopía

Ingreso Elda

Día 7:

- Ceftazidima +
vancomicina iv.

- Corticoterapia

Día 8:

- Drenaje
transtimpánico

- Inicio HBPM

Revisión de la literatura

Trombosis séptica de senos laterales: complicación infrecuente (2'7%) de la OMA pero potencialmente grave

Epidemiología: ♂ $8'8 \pm 6$ años

Microbiología = OMA: ***Streptococcus pneumoniae***

Haemophilus influenzae

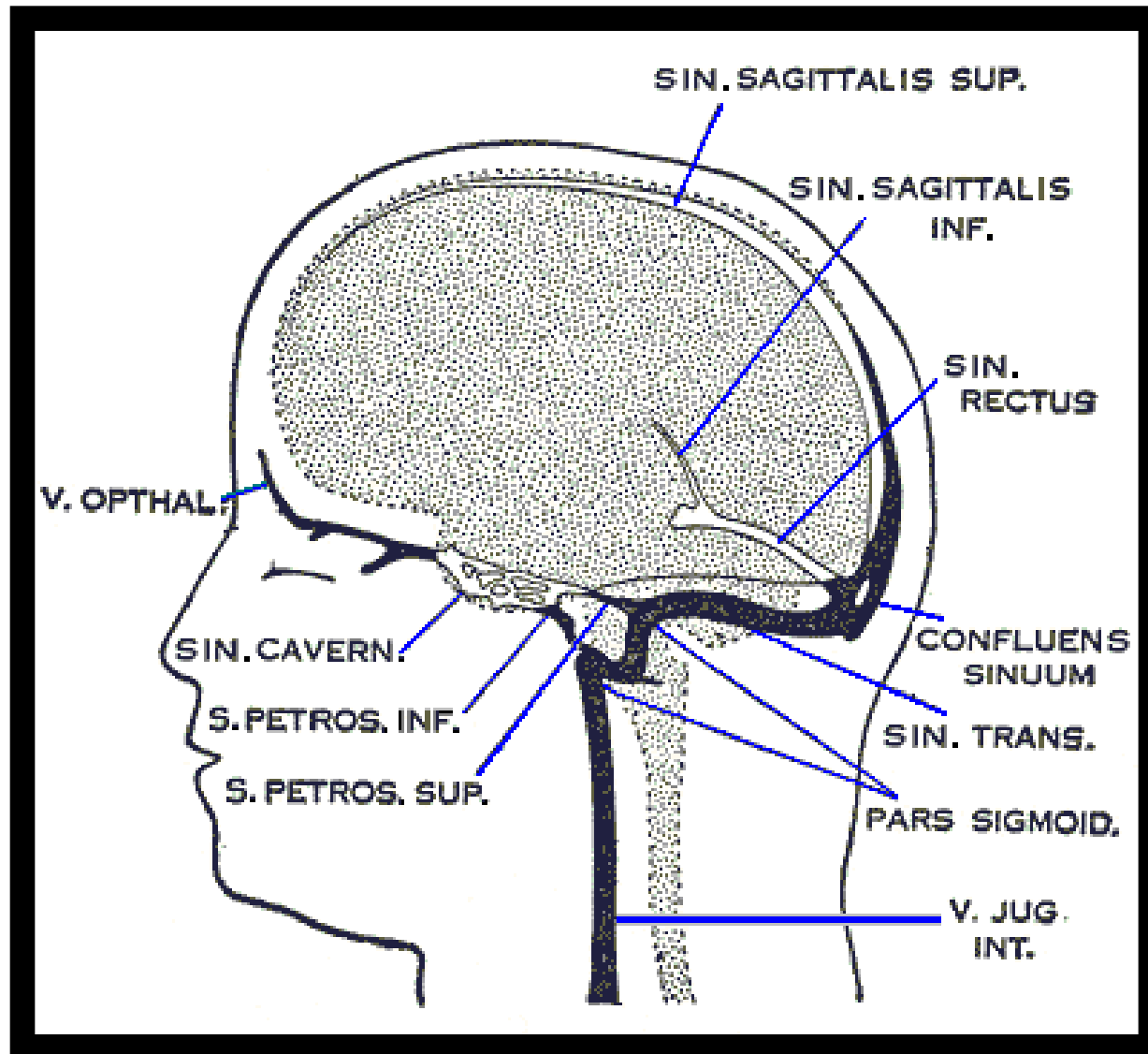
Streptococcus pyogenes

Staphylococcus aureus

Pseudomonas aeruginosa

FR: Factores protrombóticos + contexto de riesgo

Revisión de la literatura



Clínica (inicio subagudo)

Fiebre en picos

OMA

- Otagia
- Otorrea
- Hipoacusia
- Membrana timpánica abombada

Mastoiditis

- Edema
- Eritema
- Dolor (eminencia mastoidea)

Hipertensión intracraneal

- Cefalea (fronto-temporo-occipital)
- Náuseas y vómitos
- Vértigo
- Diplopía
- Fotofobia
- Rigidez nucal
- Papiledema

Embolia pulmonar séptica

- Síndrome de Lemierre:
Hemoptisis
Disnea
Auscultación patológica

Clínica (inicio subagudo)

Fiebre en picos

OMA

- Otagia
- Otorrea
- Hipoacusia
- Membrana timpánica embuda.

Mastoiditis

- Edema
- Eritema
- Dolor (eminencia mastoidea)

Hipertensión intracraneal

- Cefalea (fronto-temporo-occipital)
- Náuseas y vómitos
- Vértigo
- Diplopía
- Fotofobia

Embolia pulmonar séptica

- Síndrome de Lemierre:
Hemoptisis
Disnea
Auscultación patológica

Sd de Gradenigo: OMA + parálisis VI par + dolor temporoparietal y retroorbitario (V par)

Diagnóstico

Anamnesis + Exploración física → Alta sospecha clínica

OMA + CEFALEA + FOCALIDAD NEUROLÓGICA

PRUEBAS COMPLEMENTARIAS:

- AS (hemograma, bioquímica, coagulación y gasometría)
- Punción Lumbar
- TC
- **Angio- RMN (en fase venosa):** Técnica de elección
- Rx tórax (clínica respiratoria)
- Estudio de coagulación (a posteriori)

Tratamiento

1. Antibioterapia iv a dosis altas mínimo de 3 semanas:

Empírica:

1º Cefalosporina 3ª/4ª generación (ceftriaxona o cefepima)+metronidazol

2º Meropenem (alternativa imipenem)

+/- Vancomicina

Modificar según antibiograma

2. Anticoagulación: HBPM (evidencia 1B) Valorar riesgo-beneficio

3. Cirugía:

- Miringotomía
- Mastoidectomía

Pronóstico

Mortalidad 5-10%

Bibliografía

1. Russi ME, González V, Campistol J. Trombosis venosas cerebrales en la edad pediátrica: presentación clínica, factores de riesgo, diagnóstico y tratamiento. Rev Neurol. 2010; 51: 661-8
2. N. Christensen, et al., Lateral sinus thrombosis: A review of seven cases and proposal of management algorithm, Int. J. Pediatr. Otorhinolaryngol. 2009, doi: 10.1016/j.ijporl.2008.12.004
3. Ghosh PS, Ghosh D, Goldfarb J, Sabella C. Lateral sinus thrombosis associated with mastoiditis and otitis media in children: A retrospective chart review and review of the literature. J Child Neurol. 2011; 26: 1000-1004
4. Southwick FS. Septic thrombosis of the dural venous sinuses. UpToDate [en línea] [20-02-2017]. Disponible en:
https://www-uptodate-com.publicaciones.umh.es/contents/septic-dural-sinus-thrombosis/print?source=see_link§ionName=SEPTIC%20LATERAL%20SINUS%20THROMBOSIS&anchor=H18

