

# Ataxia aguda



Ramón Cabo Gambín (Rotatorio Pediatría)

Tutor: Dr. Jorge Frontela Losa (Urgencias de Pediatría)

# Caso clínico I – Anamnesis y exploración

- Niño de 9 años acude por mareo y vómitos
- Fiebre intermitente de 5 días

- Bradipsiquia, disartria
- Dedo-nariz y talón-rodilla alterados
- Marcha inestable y atáxica
- Romberg (+). Disdiadococinesia
- ROT rotulianos vivos
- Lesiones maculo-vesiculosas en espalda

# Caso clínico II – Pruebas diagnósticas

-Hemograma: Hb 12 g/dL, L 10.000/ $\mu$ L (78%N, 25%L), Pla<sub>q</sub> 291.000/ $\mu$ L

-Bioquímica: Urea 19 mg/dL, Cr 0,5 mg/dL, Na 141mmol/dL, PCR<0,5 mg/dL

-Gasometría venosa: pH 7,34, pCO<sub>2</sub> 52,8mmHg, HCO<sub>3</sub> 27,8 mmol/L

-Tóxicos orina: negativos

-Tinción LCR: sin leucos ni microorganismos

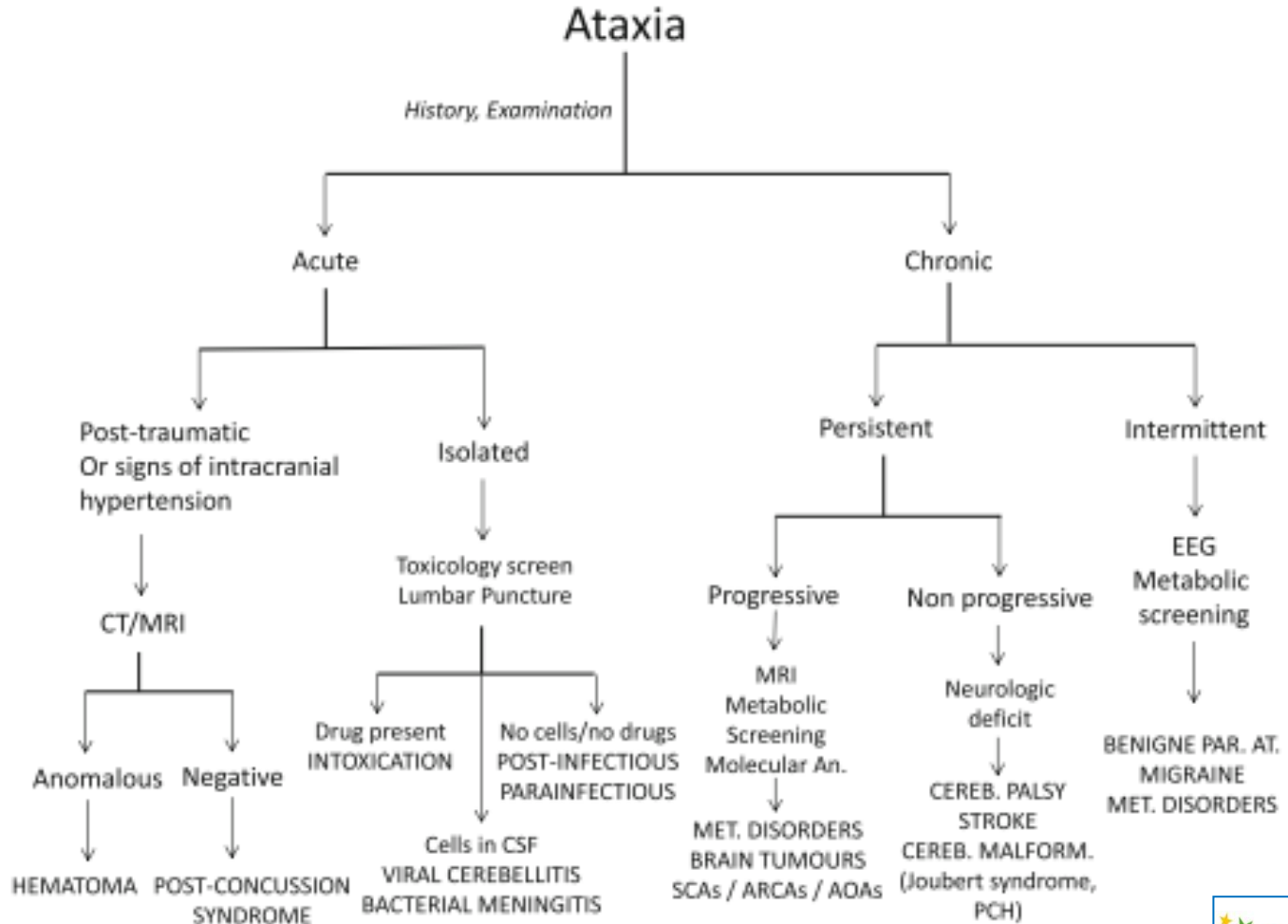
-EEG: sin alteraciones

-TAC: sin hallazgos

-RMN: sin hallazgos

-Serología: pendiente

# Revisión bibliográfica I



# Revisión bibliográfica II

## ➤ Ataxia cerebelar aguda

- Proceso autolimitado, habitualmente postinfeccioso
- Desmielinización cerebelosa postinfecciosa
- Frecuente causa viral
- Inestabilidad de la marcha repentina
- Diagnóstico de exclusión
- Recuperación en 3 semanas – 6 meses

# Revisión bibliográfica III

Ataxia cerebelar aguda	Cerebelitis aguda
Sin síntomas de HTC	Síntomas de HTC
RMN anodina	Afectación cerebelar en RMN
Diagnóstico de exclusión	Diagnóstico por RMN
Actitud expectante	Corticoides a altas dosis

# Caso clínico III – Tratamiento y Evolución

## ➤ Tratamiento:

- Suero glucosalino
- Granisetron I.V. si vómitos
- Aciclovir 850 mg / 8h I.V.

## ➤ Evolución:

- Deterioro de función renal con Aciclovir
- Lenta mejoría clínica
- Pendiente de resultados de serología
- Pendiente de nueva RMN

# Bibliografía

- García-Iñiguez JP, et al. Cerebelitis aguda en Pediatría: nuestra experiencia. Neurología. 2017  
<http://dx.doi.org/10.1016/j.nrl.2017.01.006>
- Pavone P, Practicò AD, Pavone V, Lubrano R, Falsaperla R, Rizzo R, et al. Ataxia in children: early recognition and clinical evaluation Italian J Ped. 2017; 43:6
- Agrawal D. Approach to the child with acute ataxia. Up to date [En línea] [fecha de consulta 30-05-17]. Disponible en:  
[http://www.uptodate.com/contents/approach-to-the-child-with-acute-ataxia?source=see\\_link](http://www.uptodate.com/contents/approach-to-the-child-with-acute-ataxia?source=see_link)