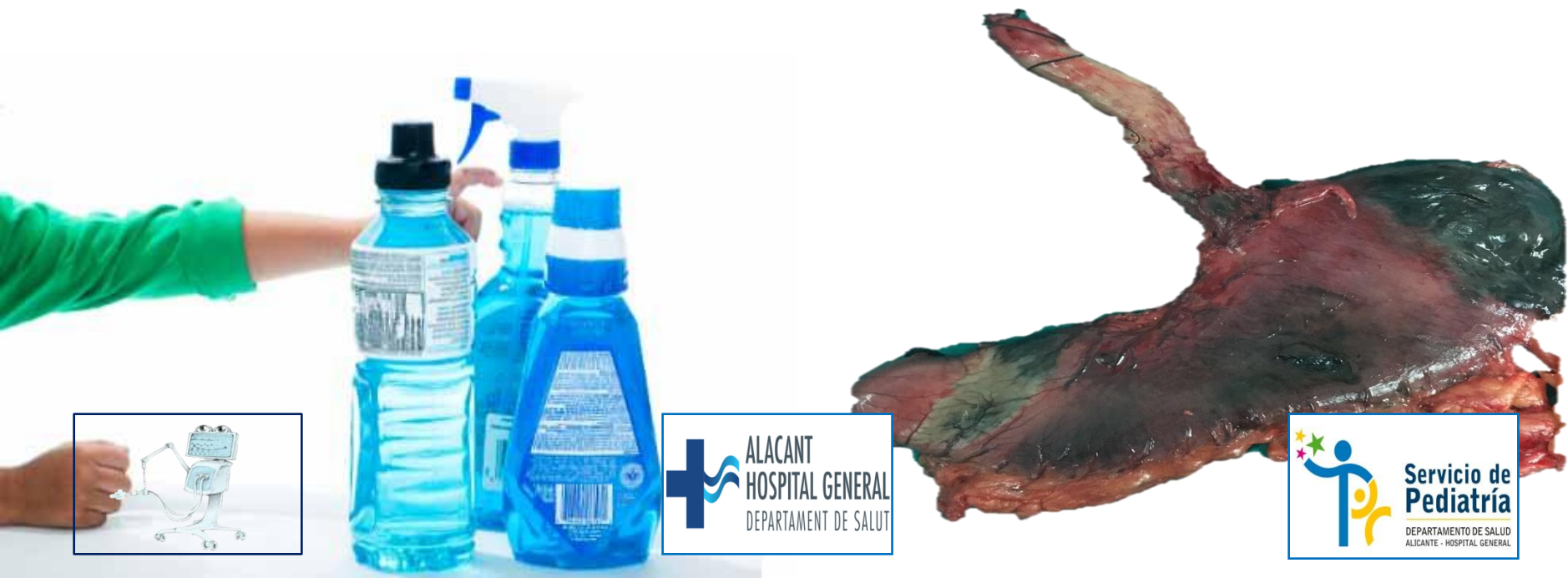

UN MAL TRAGO...


Bernal Olivares, M, González García, L.
Servicio Medicina Intensiva y Servicio Pediatría Hospital General
Alicante



CASO CLÍNICO:



- Niño de 3 años.
- Ingesta accidental desatascador
- Madre fuerza vómito



ESOFAGITIS POR CÁUSTICOS

Lesión esofágica resultante del contacto con un **agente cáustico**. El daño va a depender de:

- Tipo
 - Cantidad
 - Concentración
 - Tiempo de contacto con la mucosa
-
- Son un 5% de los accidentes domésticos
 - Hasta un 17% se producen estando el cáustico en envase no original
 - <5 años; más frecuente 2-3años



ESOFAGITIS POR CÁUSTICOS

EPIDEMIOLOGÍA

- **Estados Unidos:** 5.000 casos /año ; hasta 80% ocurren en edad pediátrica
- **Norte de Europa:** 5/100.000/año; 94% de ellos menores de 5 años
- **España:** No datos epidemiológicos globales

Endoscopias digestivas altas (EDA) 2011-2014

	Total	Casos al año
Urgencias al año: 30000-40000		
Sospecha como motivo de consulta 160 casos totales		
Endoscopia por sospechas	82	20,4
Confirmados	5	1,25



ESOFAGITIS POR CÁUSTICOS

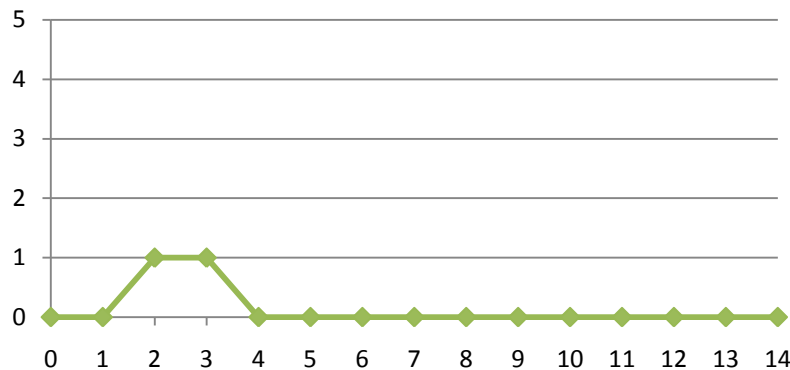
EPIDEMIOLOGÍA

Enero 2016 - junio 2017

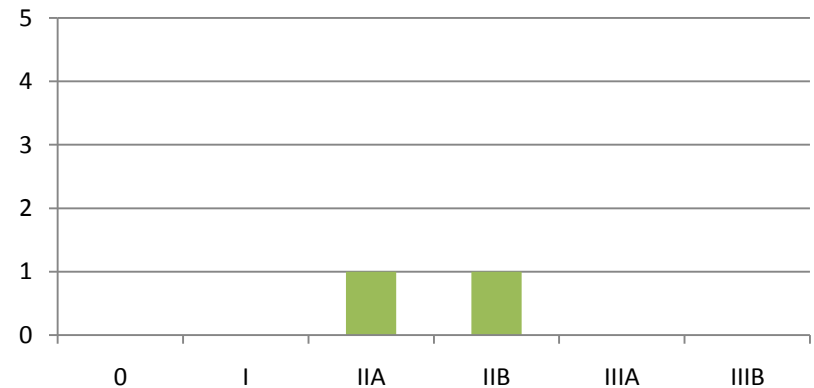
Vistos en Urgencias Pediátricas: 35102
Esofagitis cáusticas: 2 (0,005%)



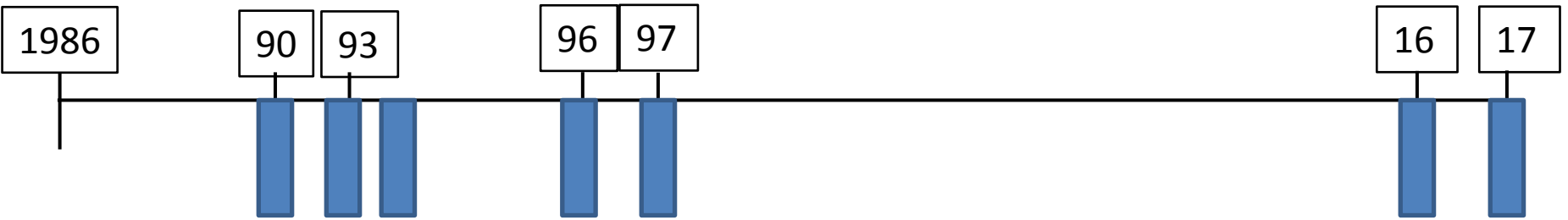
Casos según edad



GRADOS



EPIDEMIOLOGÍA UCI:



- Sexo: 70% ♀

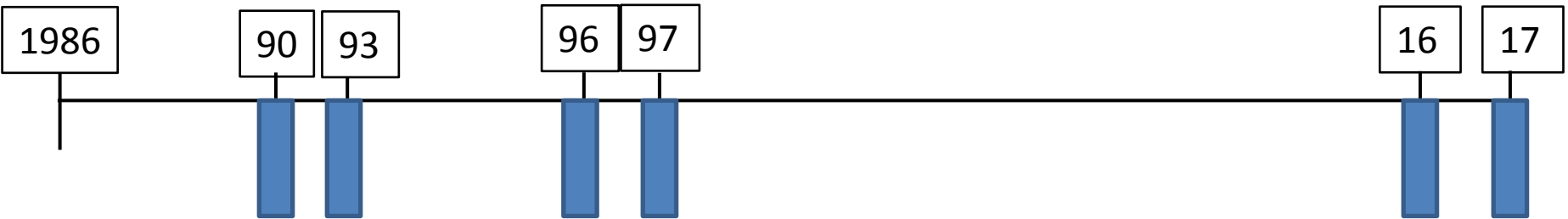
- Edad: 15-120 meses

- Endoscopia: 100%
 - <IIb — 1
 - IIb — 5
 - IIIa — 1

Estenosis 80% → Dilataciones

- Complicaciones dilataciones:
 - Perforación esofágica 1/5
 - Neumotórax 1/5

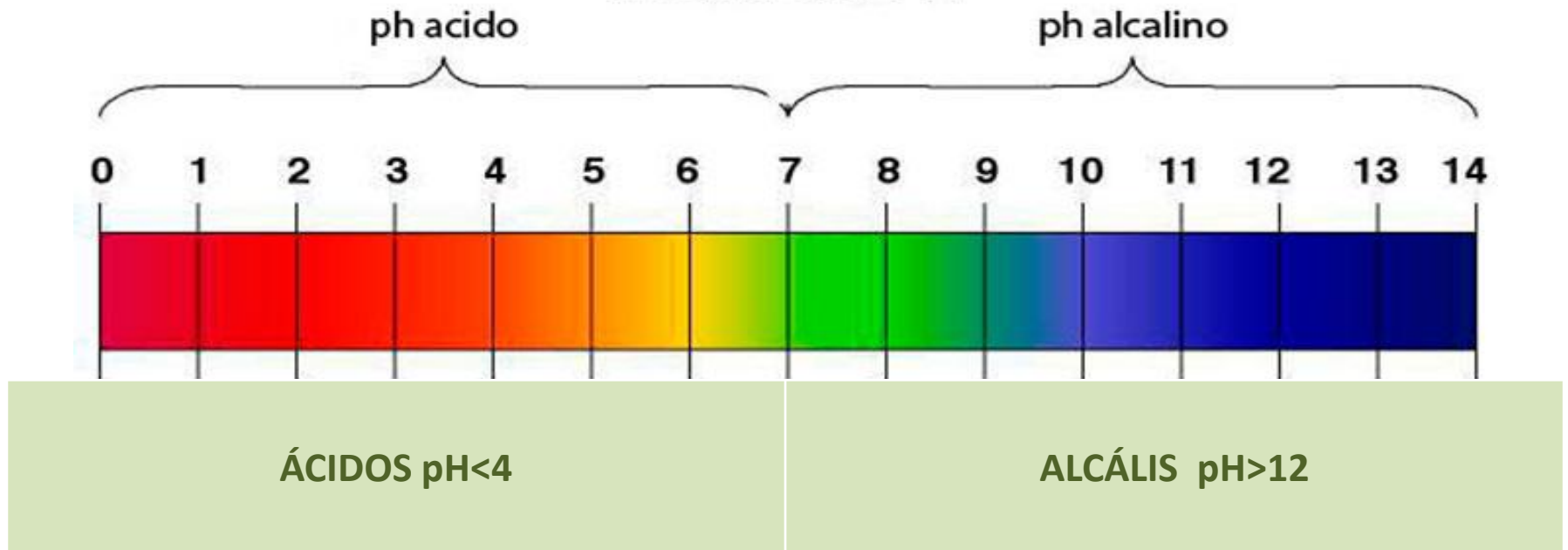
EPIDEMIOLOGÍA UCI:



- Ventilación mecánica: 55% (4/7)
- Estancia Media: 8 días
- Afectación vía aérea 70% (5/7)
- Situación actual:
 - No localizables: 3/7
 - CCEE actualmente: 2/7
 - Localizables: 2/7
 - ♀ 25a. IIb Atragantamiento x2
 - ♀ 21a. <IIb. Asintomática

ESOFAGITIS POR CÁUSTICOS

Escala de PH



- Necrosis por coagulación, deshidratación de los tejidos
- Escaras duras que limitan la penetración en profundidad
- Afección estómago>esófago

- Necrosis licuefactiva, desnaturalización proteica, saponificación grasas y trombosis capilar
- Riesgo de perforación
- Mayor riesgo por sabor neutro y mayor acceso en domicilio (lejía, detergentes, lavavajillas,...)



ESOFAGITIS POR CÁUSTICOS

CRONOLOGÍA

1ºFASE (1-3 DÍAS)

- Necrosis (coagulativa/licuefactiva)
- Diagnóstico
- Inicio de tratamiento

2ºFASE (4-5 DÍAS)

- Formación úlceras

3ºFASE (6-14 DÍAS)

- Tejido granulación
- Alto riesgo de perforación

4ºFASE (15-45 DÍAS)

- Cicatrización y estenosis

ACTUACIÓN EXTRAHOSPITALARIA:



ACTUACIÓN EXTRAHOSPITALARIA:

- **No provocar el vómito**
- **No agentes neutralizantes**
- **No agua o leche**

CASO CLÍNICO:

- Niño de 3 años.
- Ingesta accidental desatascador



HOSPITAL ELDA

- Reguar estado general
- Sialorrea
- Edema labios, lengua, úvula



Adrenalina 0,01mg/Kg im

Metilprednisolona 2mg/Kg

Ranitidina

Metamizol



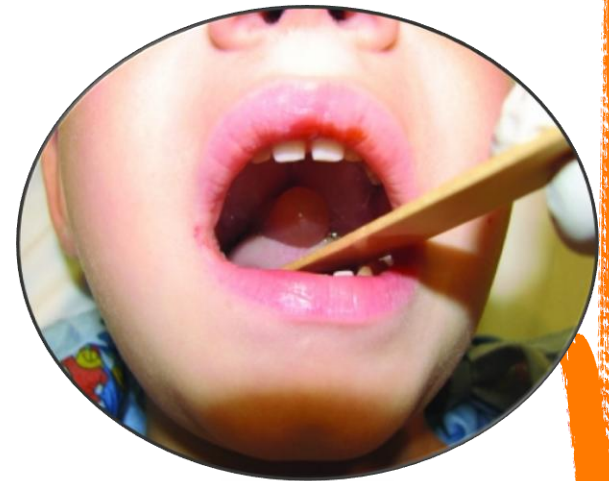CASO CLÍNICO: HOSPITAL GENERAL ALICANTE

Día 1º.

A B C ...

Día 1.
Hora: 3.00am

- Edema e hiperemia labios y lengua
- Taquipnea, ronquido y sialorrea.
Sat O2 100%
- TA 102/63mmHg FC 133lpm
- Buen nivel de consciencia

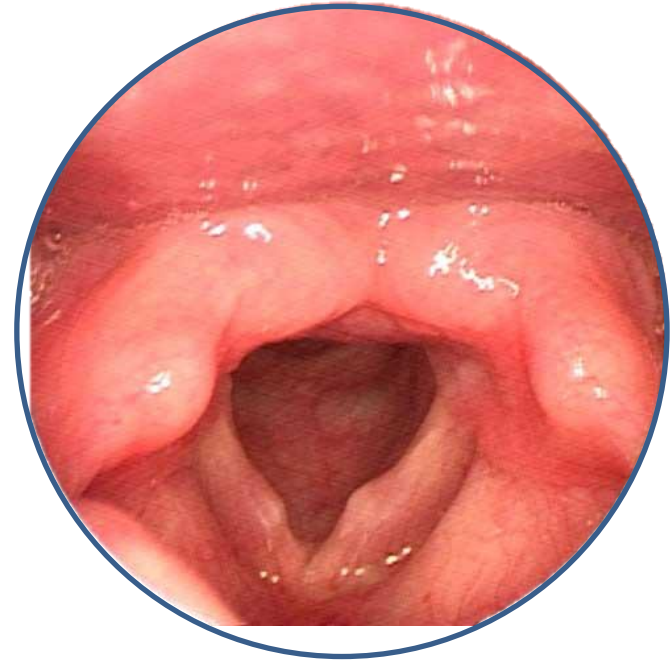


CASO CLÍNICO: HOSPITAL GENERAL ALICANTE

Día 1.
Hora: 3.00am

FIBROBRONCOSCOPIA:

Edema pálido de epiglotis en borde libre, repliegues aritenoepiglóticos y aritenoides. Aceptable luz glótica.



CASO CLÍNICO: HOSPITAL GENERAL ALICANTE

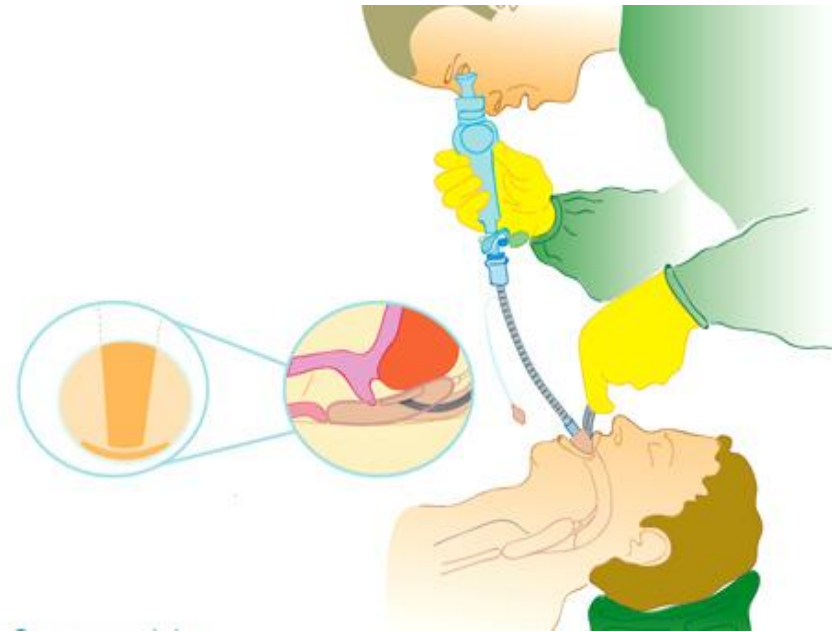
Día 1.
Hora: 3.00am

FIBROBRONCOSCOPIA:

Edema pálido de epiglotis en borde libre, repliegues aritenoepiglóticos y aritenoides. Aceptable luz glótica.

ANESTESIA INFANTIL:

Intubación orotraqueal

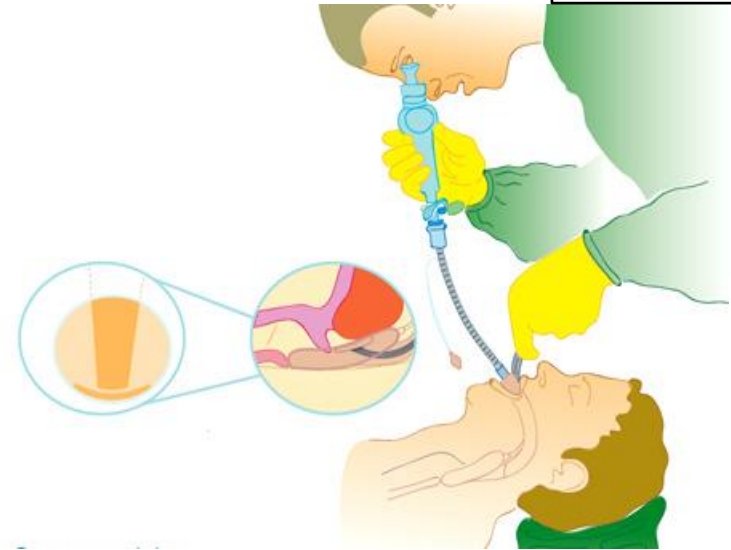


CASO CLÍNICO: HOSPITAL GENERAL ALICANTE

Día 1.
Hora: 3.00am

FIBROBRONCOSCOPIA:

Edema pálido de epiglotis en borde libre, repliegues aritenoepiglóticos y aritenoides. Aceptable luz glótica.

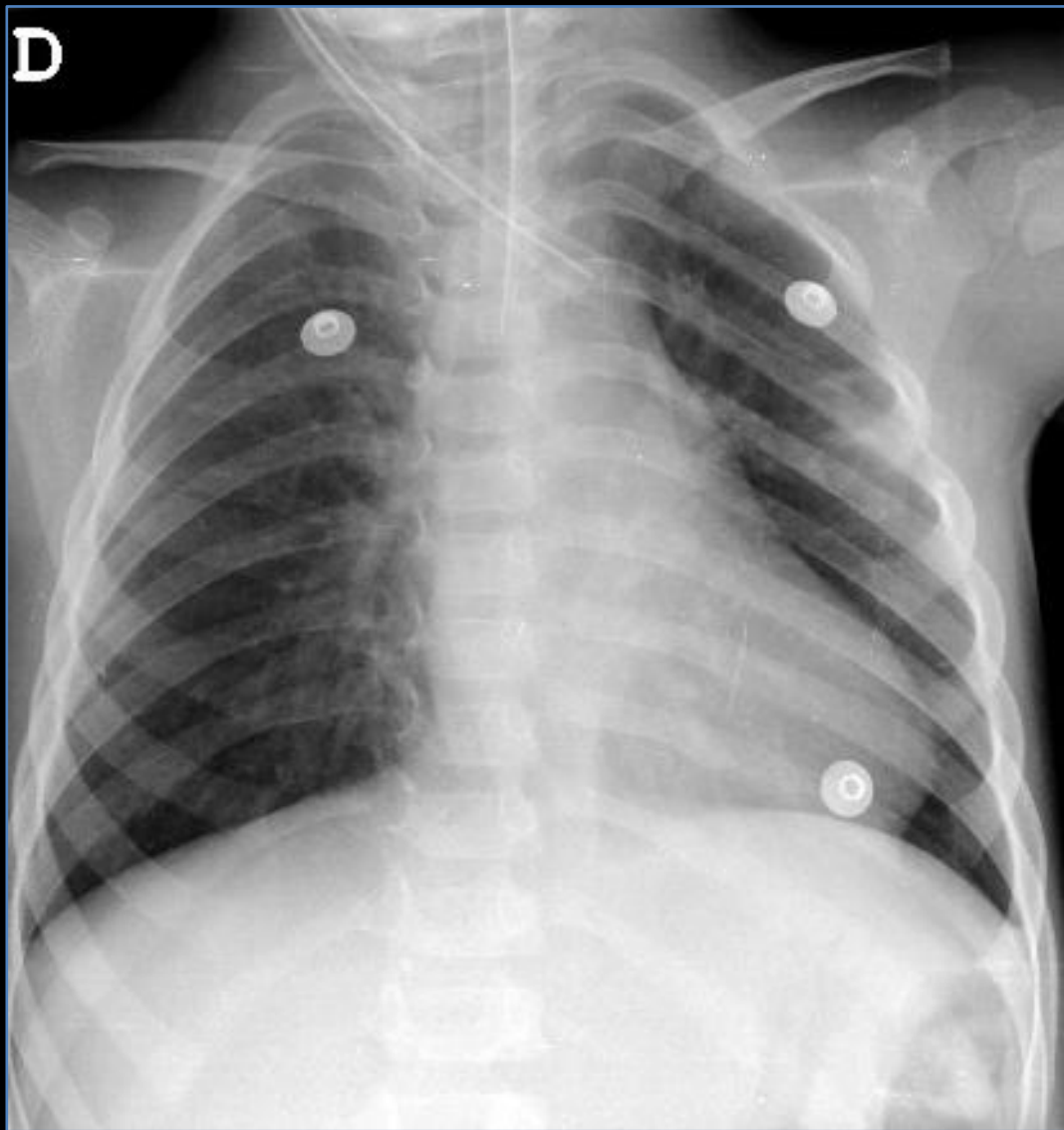


ANESTESIA INFANTIL:

Intubación orotraqueal

TRATAMIENTO:

Metilprednisolona 4mg/kg/d
Augmentine iv
Omeprazol



ACTUACIÓN SERVICIO MÉDICO

Hª CLÍNICA

- ✓ Tiempo desde exposición
- ✓ Cantidad
- ✓ Tipo y marca
- ✓ Motivo

ACTUACIÓN SERVICIO MÉDICO

Hª CLÍNICA

EXPLORACIÓN FÍSICA:

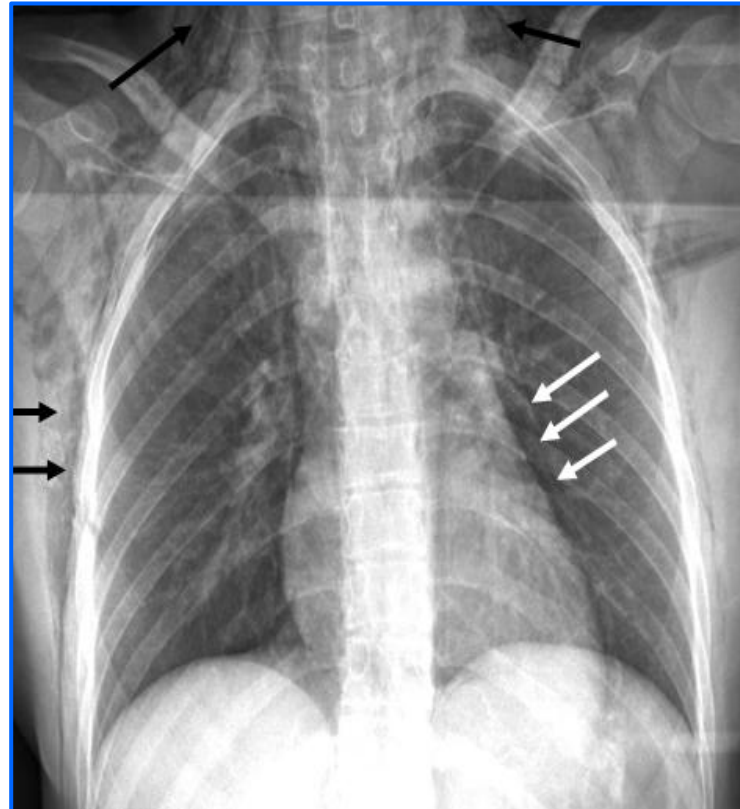
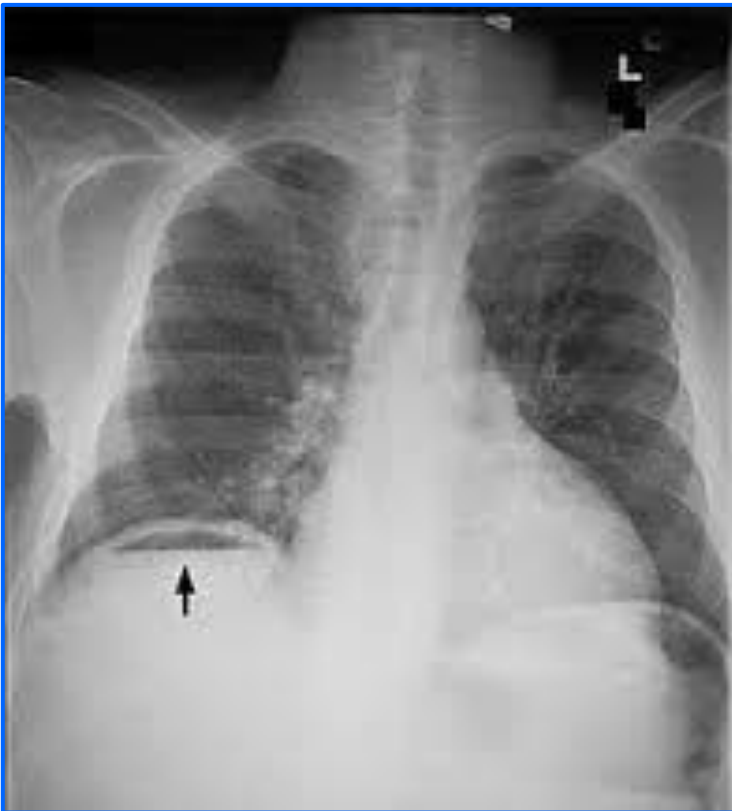- ✓ Estado mental. Pupilas
 - ✓ Cavidad orofaríngea
 - ✓ Signos compromiso respiratorio
 - ✓ Constantes vitales
 - ✓ Signos perforación
- | | |
|----------------------|--------------|
| Fiebre | Ronquera |
| Trabajo respiratorio | Estridor |
| Dolor retroesternal | Aleteo nasal |
| Peritonitis | Sibilancias |

SERVICIO SERVICIO MÉDICO

Hª CLÍNICA

EXPLORACIÓN FÍSICA:

RADIOGRAFÍA TÓRAX:



SERVICIO SERVICIO MÉDICO

Hª CLÍNICA

EXPLORACIÓN FÍSICA:

RADIOGRAFÍA TÓRAX:

MANEJO INICIAL:



Carbón activado

✓ Asegurar vía aérea

Antieméticos

Intubación orotraqueal: **vía aérea difícil.**

SERVICIO SERVICIO MÉDICO

Hª CLÍNICA

EXPLORACIÓN FÍSICA:

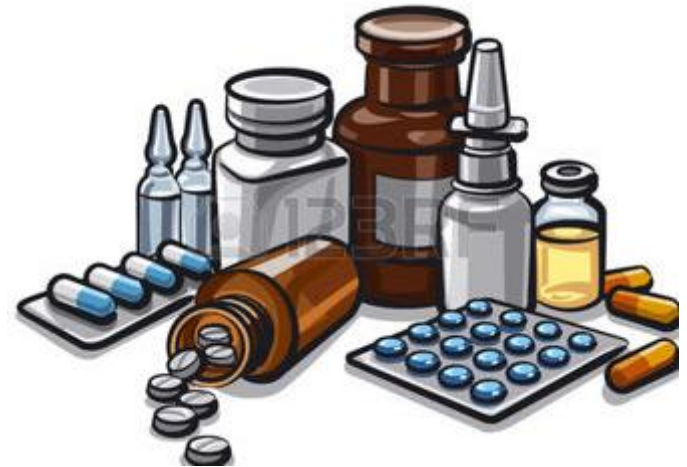RADIOGRAFÍA TÓRAX:

MANEJO INICIAL:



Carbón activado

- ✓ Asegurar vía aérea
- ✓ Inhibidores bomba protones
- ✓ Antibióticos
- ✓ Corticoides
- ✓ Endoscopia



TRATAMIENTO MÉDICO

MANEJO

Corticoides:

Esofagitis caustica: [J Pediatr Surg.](#) 2004 Apr;39(4):545-8.

[Related Articles](#), [Links](#)

ELSEVIER
FULL-TEXT ARTICLE

Two-stage coloesophagoplasty in children with caustic burns of the esophagus: hemodynamic basis of delayed cervical anastomosis--theory and fact.

[Ergün O.](#), [Celik A.](#), [Mutaf O.](#)

Department of Pediatric Surgery, Ege University Faculty of Medicine, Izmir, Turkey.

N : 361 (n total)	PORCENTAJE DE COMPLICACIONES	
	TRATADOS	NO TRATADOS
GRADO I	0%	0%
GRADO II Y III	24%	52%

[Toxicol Rev.](#) 2005;24(2):125-9.

Do corticosteroids prevent oesophageal stricture after corrosive ingestion?

[Pelclová D¹](#), [Navrátil T.](#)

N : 572 (n total)	PORCENTAJE DE COMPLICACIONES	
	TRATADOS	NO TRATADOS
GRADO II	13.8%	6.3%
GRADO III	71%	23.1%

Steroids for the treatment of corrosive esophageal injury: a statistical analysis of past studies.

[Howell JM¹](#), [Dalsey WC.](#), [Hartsell FW.](#), [Butzin CA.](#)

Metaanálisis de 13 estudios, corticoides en esofagitis de grado 2 y 3 reduce el riesgo de desarrollar estenosis caustica (p < 0,01)



TRATAMIENTO MÉDICO

MANEJO

Corticoides:

Do Corticosteroids Prevent Oesophageal Stricture After Corrosive Ingestion?

Daniela Pelclová and Tomáš Navrátil

Department of Occupational Medicine and Poisons Information Centre, First Medical Faculty and General Teaching Hospital, Charles University, Prague, Czech Republic

Table I. Summary of studies included in the review

Study (year)	Treatment	No. of patients developing strictures		
		second-degree burns	third-degree burns	second- and third-degree burns
Corticosteroid-treated patients				
Schober et al. ¹¹⁰ (1989)	Prednisolone	3/28	18/18	21/46
Cadranet et al. ¹¹⁶ (1993)	Prednisolone	0	6/6	6/6
	Prednisolone	1/1	6/6	7/7
	Dexamethasone	0/5	3/4	3/9
Bautista et al. ¹¹² (1996)	Prednisolone	3/9	9/9	12/18
	Dexamethasone	1/9	6/9	7/18
Ulman and Mutař ¹⁴ (1998)	Methylprednisolone			8/21
	Methylprednisolone			8/20
Kamak et al. ¹¹⁵ (1999)	Prednisolone			13/49
Heumann and Pfeilmeier ¹⁷ (2002)	Cortisone	0/37	2/20	2/57
Boukthir et al. ¹¹⁸ (2004)	Methylprednisolone	7/20	4/4	11/24
Jovic-Stosic et al. ¹¹³ (2004)	Methylprednisolone			9/30
Total (%)		15/109 (13.8%)	54/76 (71.1%)^b	107/305 (35.1%)^a
Non-corticosteroid-treated patients				
Berkovits et al. ¹¹⁰ (1996)		0	1/17	1/17
Ulman and Mutař ¹⁴ (1998)				72/167
Diaz et al. ¹²⁰ (2001)		2/32	5/9	7/41
Jovic-Stosic et al. ¹¹³ (2004)				9/42
Total (%)		2/32 (6.3%)	6/26 (23.1%)^b	89/267 (33.3%)^a

a No significant difference.



b $p < 0.01$ corticosteroids vs no steroid treatment in third-degree burns.

- 10 estudios (n572)
- 8 retrospectivos, 2 prospectivos
- Grados II y III

TRATAMIENTO MÉDICO

MANEJO

Corticoides:

UpToDate®  Official reprint from UpToDate®
www.uptodate.com ©2017 UpToDate® 

Caustic esophageal injury in children


Author
Douglas S Fishman, MD

Section Editor
Craig Jensen, MD

Deputy Editor
Alison G Hoppin, MD

All topics are updated as new evidence becomes available and our [peer review process](#) is complete.
Literature review current through: Mar 2017. | **This topic last updated:** Mar 01, 2017.

- No existen recomendaciones genéricas
- Estudios en animales: disminución de la tasa de estenosis; en humanos no evidencia
- Ensayo aleatorizado (n:83) metilprednisolona vs placebo en grado IIB: menor tasa estenosis(10,8% vs 30%)
- En lesiones de grado III, no previenen las complicaciones
- **Probable beneficio en pacientes con grado II**



TRATAMIENTO MÉDICO

MANEJO

- Inicio precoz y retirada tras comprobación endoscópica de no indicación
- Dexametasona 1mg/kg/día la primera semana y 0,75mg/kg/día las siguientes dos semanas y posteriormente pauta descendente
- Alternativa: prednisolona 2-6mg/kg/día durante 3 semanas

Corticoides:

Tratamiento en
GASTROENTEROLOGÍA,
HEPATOLOGÍA Y
NUTRICIÓN PEDIÁTRICA

4ª edición



SOCCEDAD
SPANOLA DE
GASTROENTEROLOGÍA,
HEPATOLOGÍA Y
NUTRICIÓN
PEDIÁTRICA

Ingesta de cáusticos

Adolfo Bautista Casasnovas¹, Federico Argüelles Martín²

¹Hospital Clínico Universitario, Santiago de Compostela. ²Hospital Universitario Virgen Macarena, Sevilla.

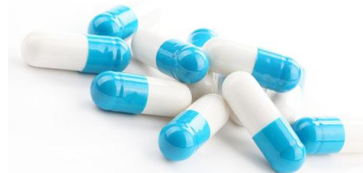TRATAMIENTO MÉDICO

MANEJO

Antibióticos:

INDICACIONES

- Siempre en perforaciones y broncoaspiraciones
 - Necrosis esofágica (grado III)
 - El uso de antibióticos ha sido sugerido con fin profiláctico para evitar la sobreinfección de tejidos desvitalizados
 - Profiláctico en dilataciones repetidas
-
- Inicio precoz junto a corticoterapia y mantenimiento durante 3 semanas si se confirma indicación o suspensión en caso contrario
 - De elección ampicilina o cefalosporinas de tercera generación



TRATAMIENTO MÉDICO

MANEJO

Inhibidores bomba de protones

- Indicado de forma universal
- Disminuye la secreción ácida:
 - Evita agravamiento de la lesión
 - Favorece la cicatrización
- Contrarresta efecto gastrolesivo de los corticoides
- El más utilizado: Omeprazol 1-2mg/kg/día vía intravenosa

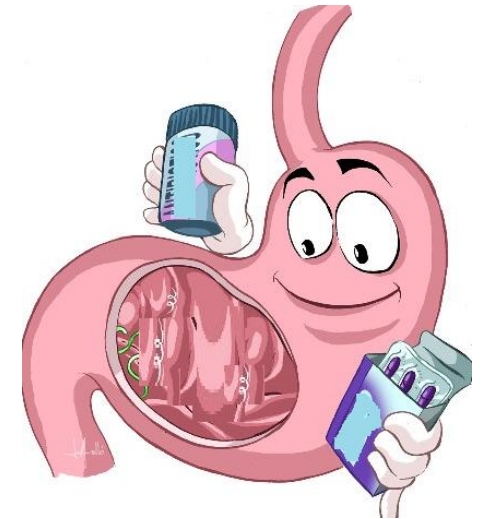


TRATAMIENTO MÉDICO

MANEJO

Sucralfato:

- Uso en <14 años : E:off – label
- Se ha descrito su utilidad en grados I y IIa
- Estimula secreción de moco y síntesis endógena de prostaglandinas: favorece la cicatrización
- Afinidad 6 veces superior por mucosa lesionada que por mucosa normal; **no inicio precoz**



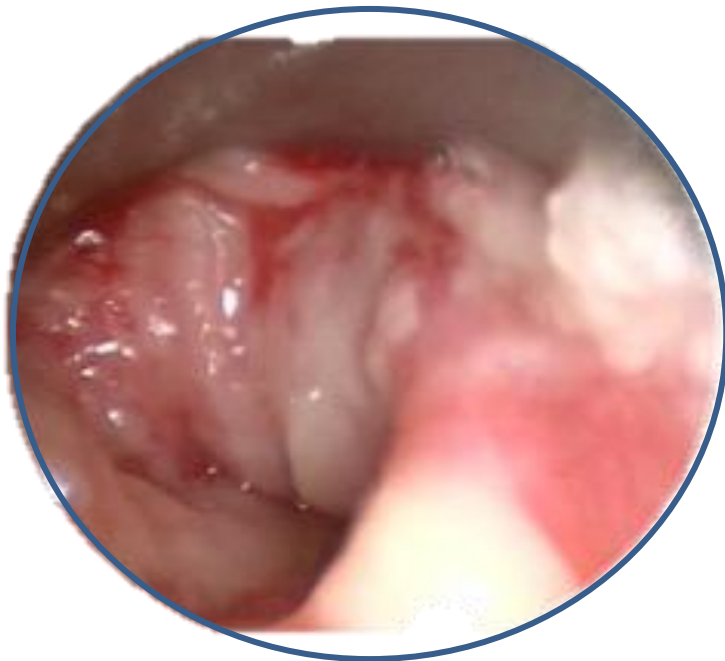CASO CLÍNICO: HOSPITAL GENERAL ALICANTE

Día 1.

Hora: 12.00am

ENDOSCOPIA:

Esofagitis caústica IIb y
gastritis en fundus y curvatura



PLAN:

- NPT
- Sedación +/-
Relajación

SERVICIO DE URGENCIAS

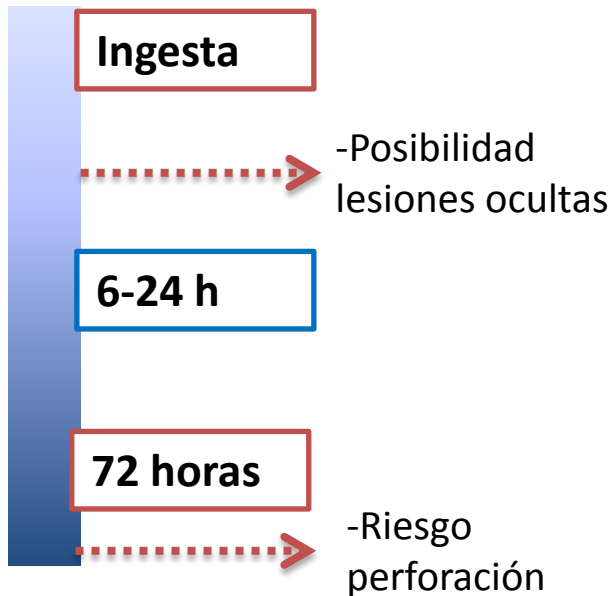
Hª CLÍNICA

EXPLORACIÓN FÍSICA:

RADIOGRAFÍA TÓRAX:

MANEJO INICIAL:

ENDOSCOPIA:



Indicada sospecha de ingesta de cáustico (pH < 4, pH > 12), incluso asintomáticos

SERVICIO DE URGENCIAS

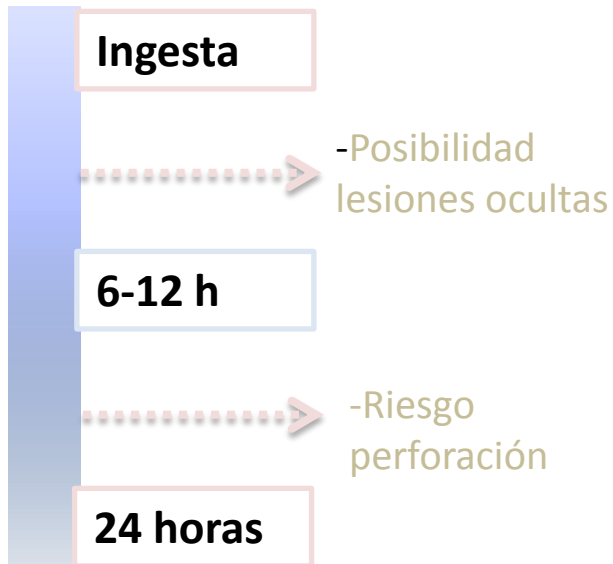
Hª CLÍNICA

EXPLORACIÓN FÍSICA:

RADIOGRAFÍA TÓRAX:

MANEJO INICIAL:

ENDOSCOPIA:



Inestabilidad hemodinámica

Insuf. Respiratoria

Evidencia perforación

CLASIFICACIÓN DE ZARGAR

GRADOS:

0. Mucosa normal

I. Edema e hiperemia de la mucosa

II. Ulceración

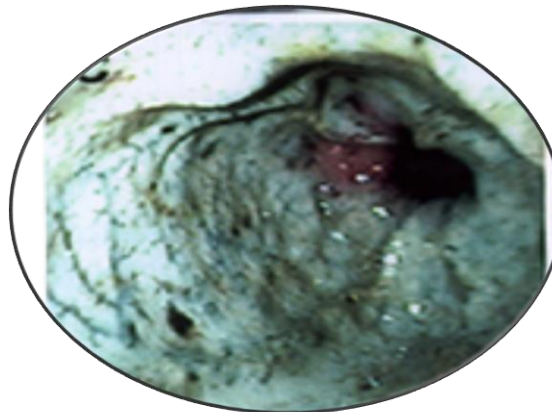
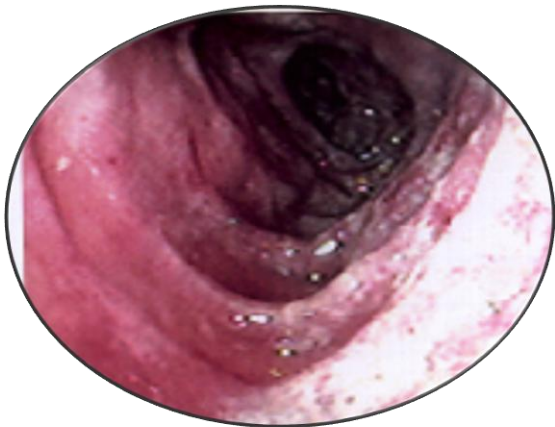
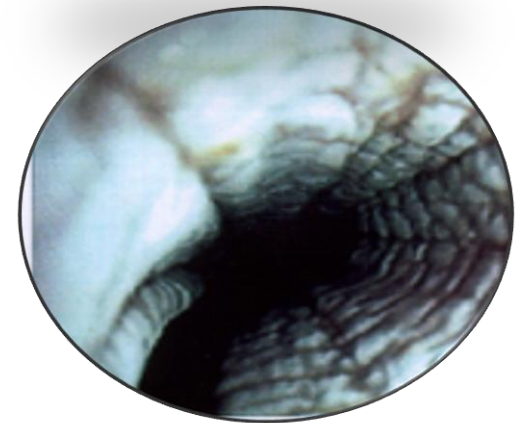
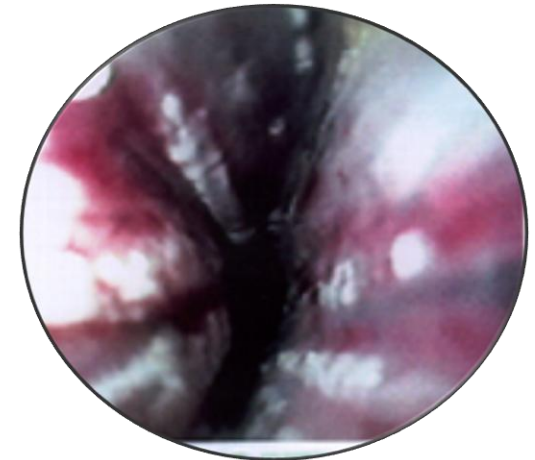
IIa. Ulceraciones superficiales

IIb. Ulceraciones circunferenciales

III. Ulceración profunda y necrosis

IIIa. Necrosis pequeña limitada

IIIb. Necrosis extensa



CASO CLÍNICO: HOSPITAL GENERAL ALICANTE

FIBROSCOPIA:

- Mínimas lesiones, fibrosis faringe retrocoroidea y seno piriforme.
- Epiglotis no edematosa.
- Edema comisura anterior.

LARINGOSCOPIA:

- Colapso total e inmediato tras extubación
- Intubación difícil

PLAN:

Sedoanalgesia 72h
+/- Relajación
Corticoides
Ventana antibiótica



Día 7º.

35

Pantalla principal

SE
URBASON 1=1

ni DAZOLAM
1:1

URONIA

CASO CLÍNICO: HOSPITAL GENERAL ALICANTE

FIBROSCOPIA + LARINGOSCOPIA:

- Eritema cara lingual epiglotis.
- Tejido granular comisura anterior
- Fibrina comisura posterior

ENDOSCOPIA:

- Úlcera excavada con sinequia en 1/3 medio
- No estenosis significativa
- Boca Killiam fibrina → estenosis parcial
- Colocación sonda nasoyeyunal.

EXTUBACIÓN

Día 11º.

SERVICIO DE URGENCIAS

Hª CLÍNICA

EXPLORACIÓN FÍSICA:

RADIOGRAFÍA TÓRAX:

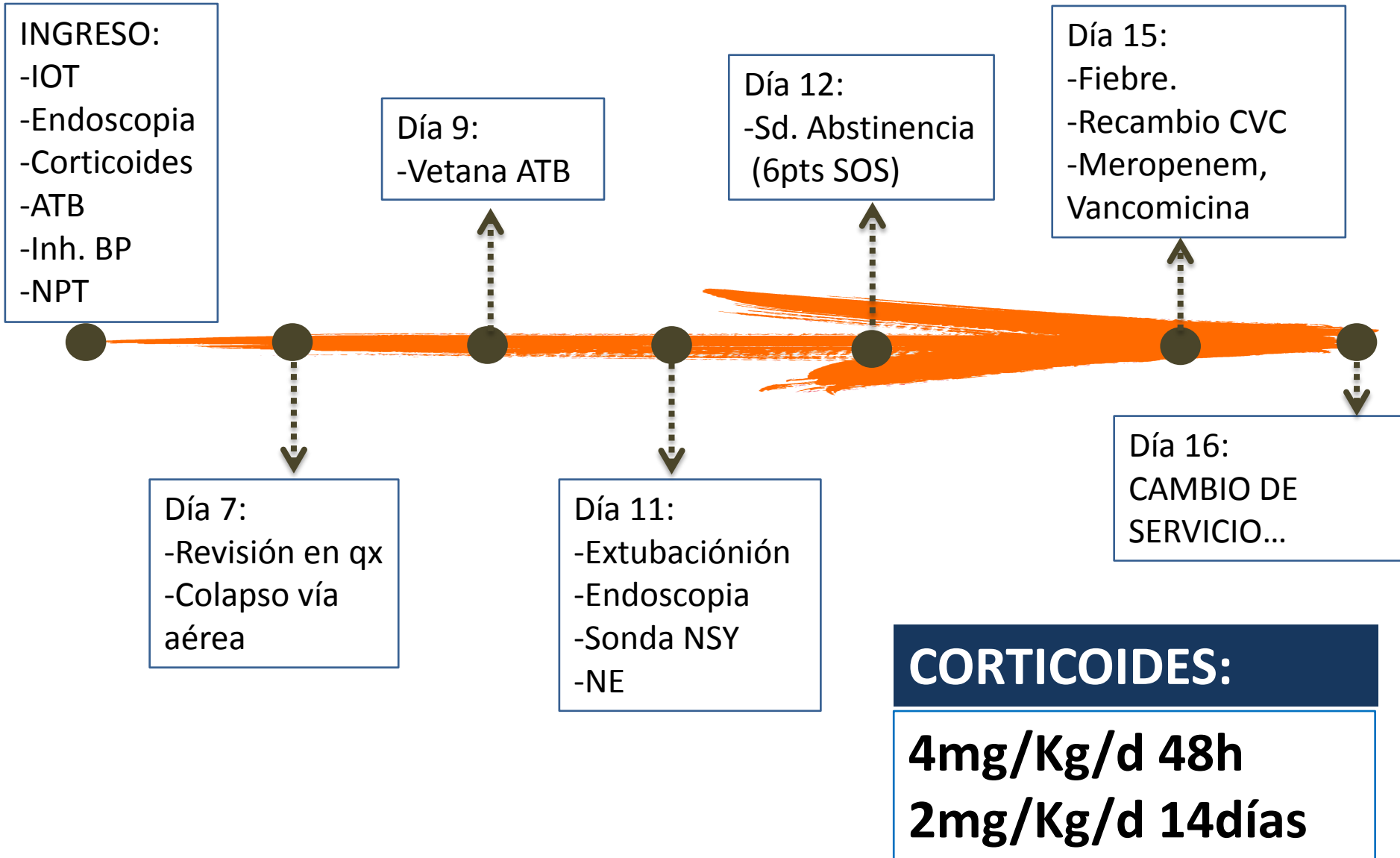
MANEJO INICIAL:

ENDOSCOPIA:

TUBO NASOYEYUNAL:

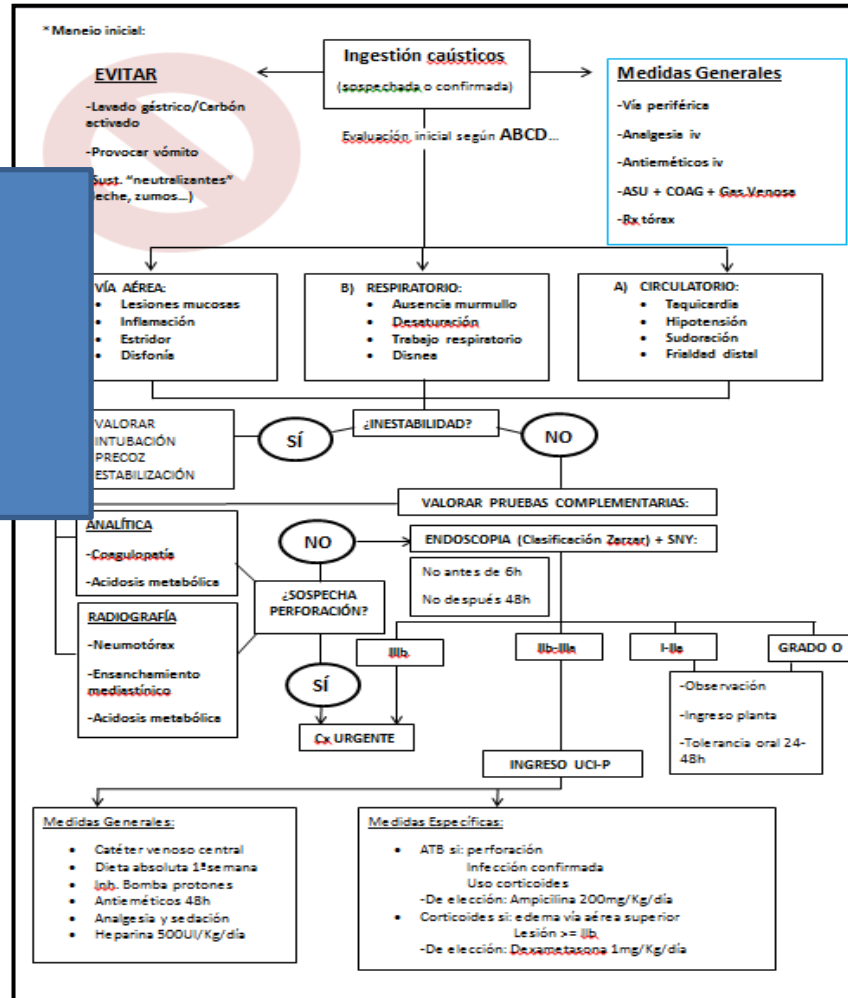
- ✓ Durante la endoscopia
- ✓ Evita estenosis, permite alimentación precoz

CASO CLÍNICO: HOSPITAL GENERAL ALICANTE



ALGORITMO DE MANEJO:

LUPA



***Manejo inicial:**

Ingestión caústicos

(sospechada o confirmada)

Medidas Generales

- Vía periférica
- Analgesia iv
- Antieméticos iv
- ASU + COAG + Gas.Venosa
- Rx tórax

Evaluación inicial según **ABCD...**

EVITAR

- Lavado gástrico/Carbón activado
- Provocar vómito
- Sust. "neutralizantes" (leche, zumos...)

C) VÍA AÉREA:

- Lesiones mucosas
- Inflamación
- Estridor
- Disfonía

B) RESPIRATORIO:

- Ausencia murmullo
- Desaturación
- Trabajo respiratorio
- Disnea

A) CIRCULATORIO:

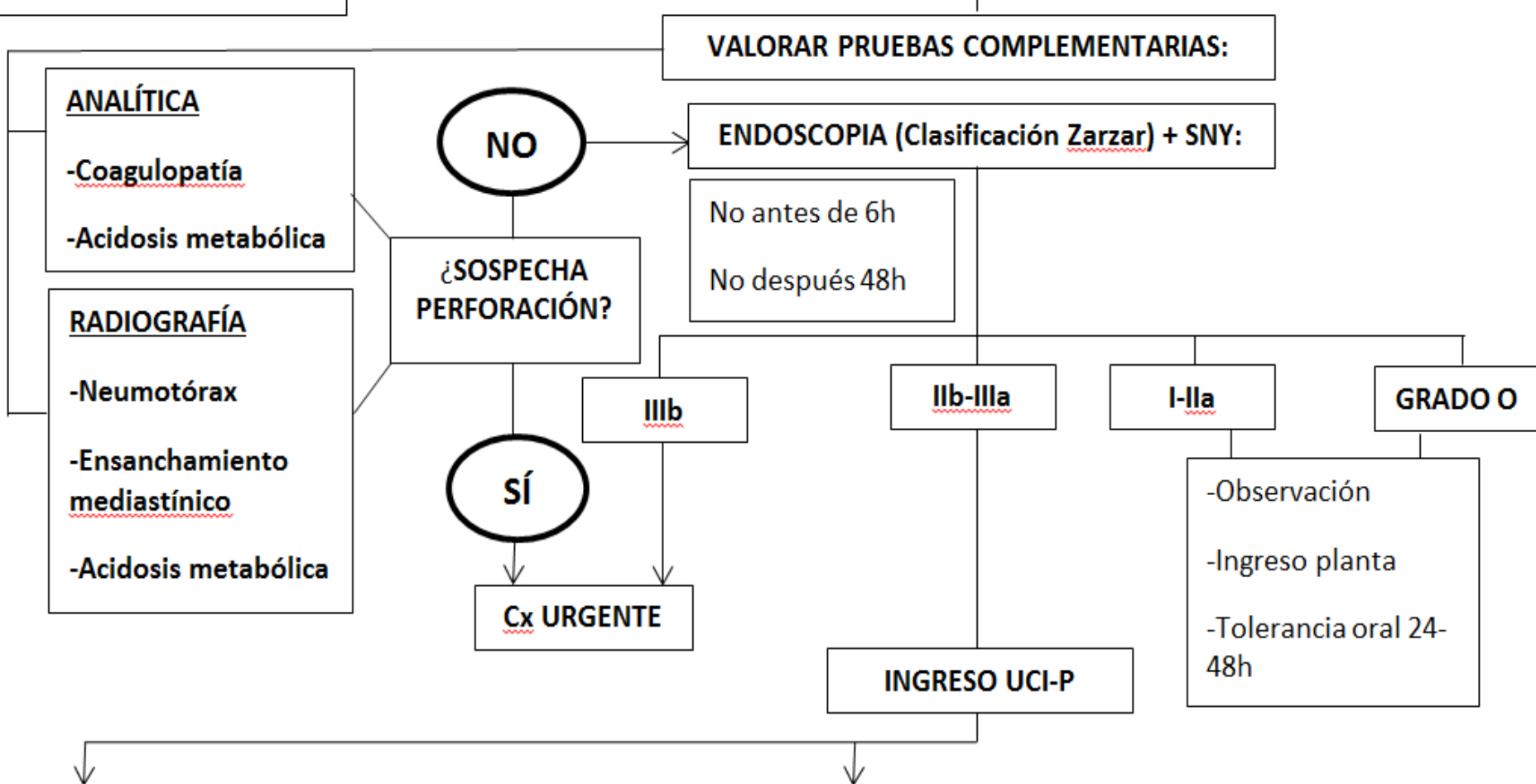
- Taquicardia
- Hipotensión
- Sudoración
- Frialdad distal

¿INESTABILIDAD?

SÍ

NO

- VALORAR INTUBACIÓN PRECOZ
- ESTABILIZACIÓN



Medidas Generales:


- Catéter venoso central
- Dieta absoluta 1ª semana
- Inh. Bomba protones
- Antieméticos 48h
- Analgesia y sedación
- Heparina 500UI/Kg/día

Medidas Específicas:

- ATB si: perforación
Infección confirmada
Uso corticoides
-De elección: Ampicilina 200mg/Kg/día
- Corticoides si: edema vía aérea superior
Lesión \geq IIb
-De elección: Dexametasona 1mg/Kg/día

CASO CLÍNICO

Varón, 3 años
Esofagitis cáustica IIb procedente de UCIP



01/04/17

Ingreso en UCIP trasladado desde H. General Universitario de Elche

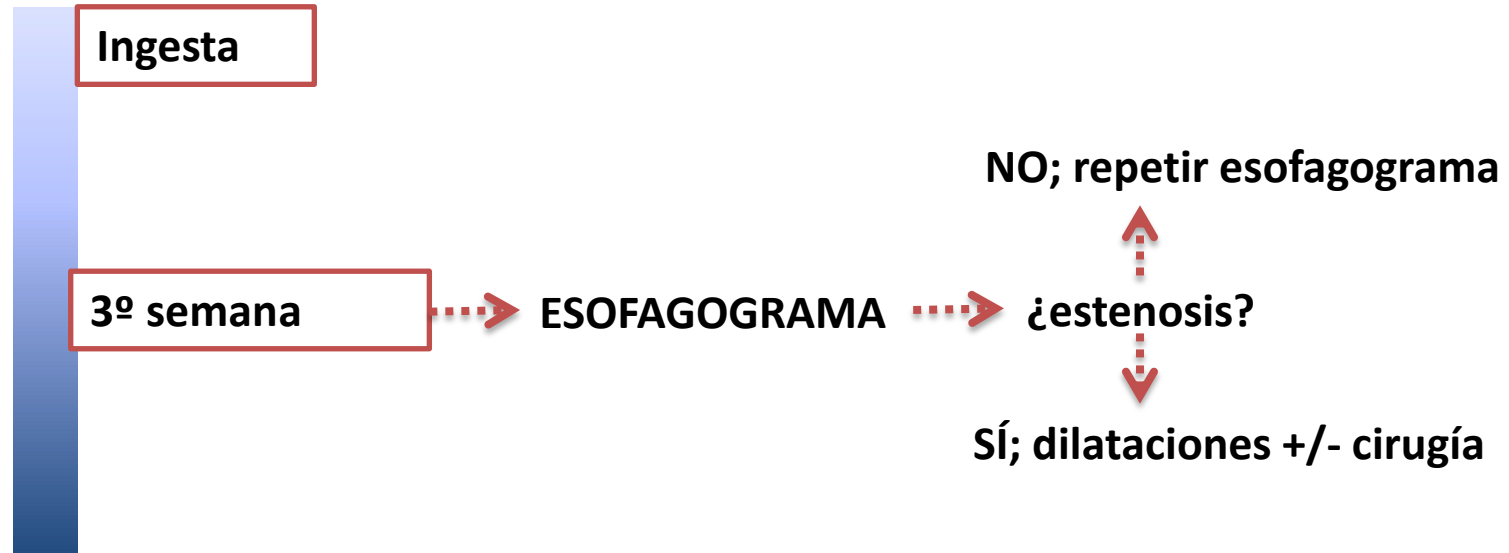
21/04/17

-Hospitalización tras alta en UCIP
-Corticoterapia en pauta descendente
-Omeprazol
-Meropenem (bacteriemia asociada a cateter)
-Prueba de tolerancia oral: dieta triturada
TEGD: no imágenes sugestivas de fugas ni de estenosis



ESOFAGITIS POR CÁUSTICOS

MANEJO



Estenosis

- Complicación más frecuente
- No en las de grado I
- 75% en las de grado II
- 100% en las de grado III

CASO CLÍNICO

Varón, 3 años
Esofagitis cáustica Ib procedente de UCIP

05/17

-Consultas Externas (DII)

TEGD: afilamiento lineal de la luz esofágica del tercio superior de 2mm de longitud, con dilatación proximal

Evolución clínica:

Regular tolerancia a dieta triturada:

Vómitos en relación con ingesta de grumos

Hipofonía

Tratamiento:

-Omeprazol



CASO CLÍNICO

Varón, 3 años
Esofagitis cáustica Ib procedente de UCIP



06/17

-Consultas Externas (DII)
Mejoría clínica tras dilatación esofágica (Cirugía Infantil)
Pendiente de nuevas dilataciones

CONCLUSIONES

- La sospecha de ingesta de cáusticos es una problemática muy frecuente en edad pediátrica
- La mayoría de las sospechas no tienen lesiones esofágicas
- El tratamiento médico es controvertido

GRACIAS

A blurred surgical scene. In the foreground, a white plastic drape covers a surface, with a yellow and white medical device (possibly a syringe or connector) lying on it. The background is out of focus, showing a person in blue scrubs and green surgical drapes, suggesting an operating room environment.