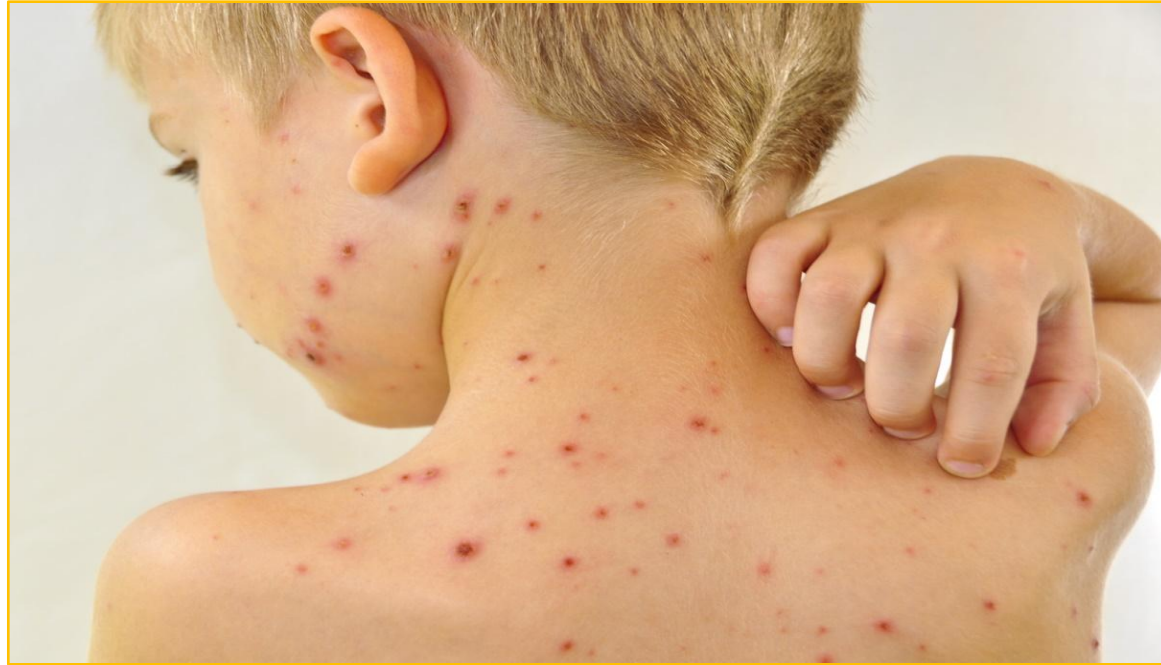

Varicela Complicada



Sheila Carrillo Ibáñez (Rotatorio Pediatría)
Tutor: Olga Gómez Pérez (Escolares)

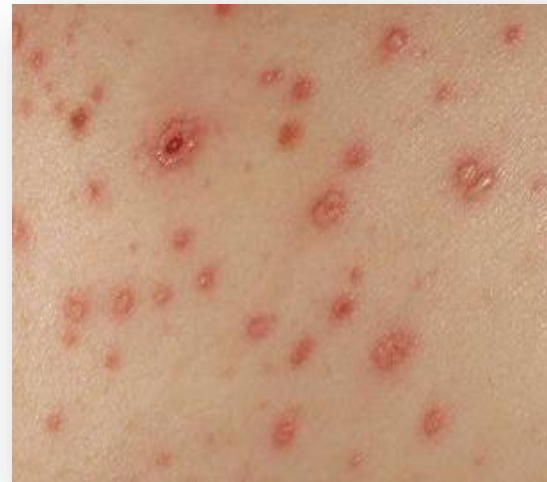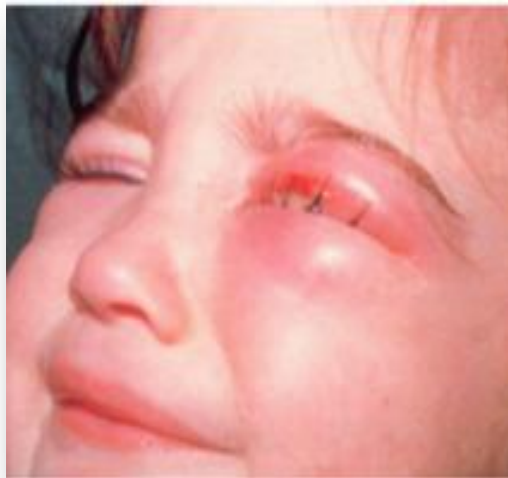Servicio de Pediatría, HGUA

Anamnesis

- Niña de 4 años de edad:
 - Fiebre + **exantema vesiculoso** desde hace 4 días
 - Mal estado general
 - Edema en hemicara izquierda de corta evolución
-
- No RAMc. No otros antecedentes de interés
Calendario vacunal correcto, excepto Varicela

Datos exploratorios relevantes

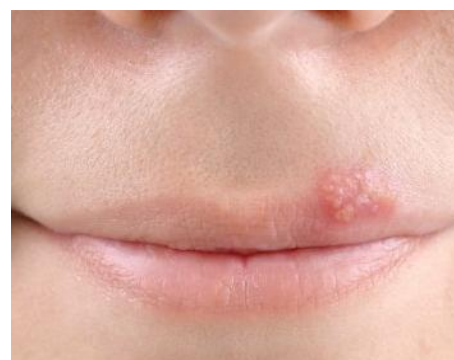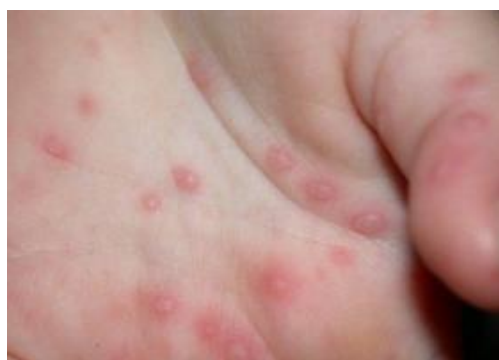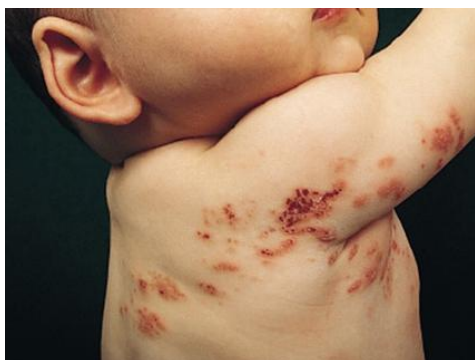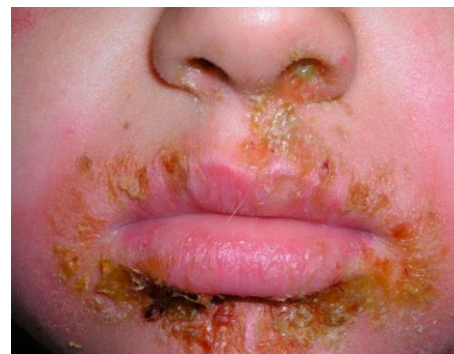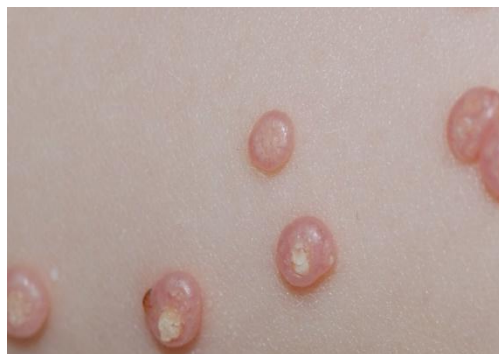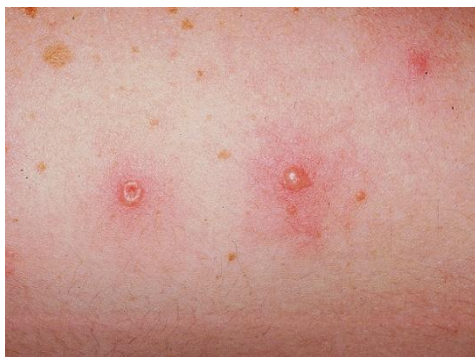- Tª 38.7º, FC 144 lpm, TA 104/70 mmHg
- Exantema generalizado, lesiones en distinto estadio
- Edema, eritema y tumefacción laterocervical + hemicara izq
- Eritrodermia en tórax y abdomen



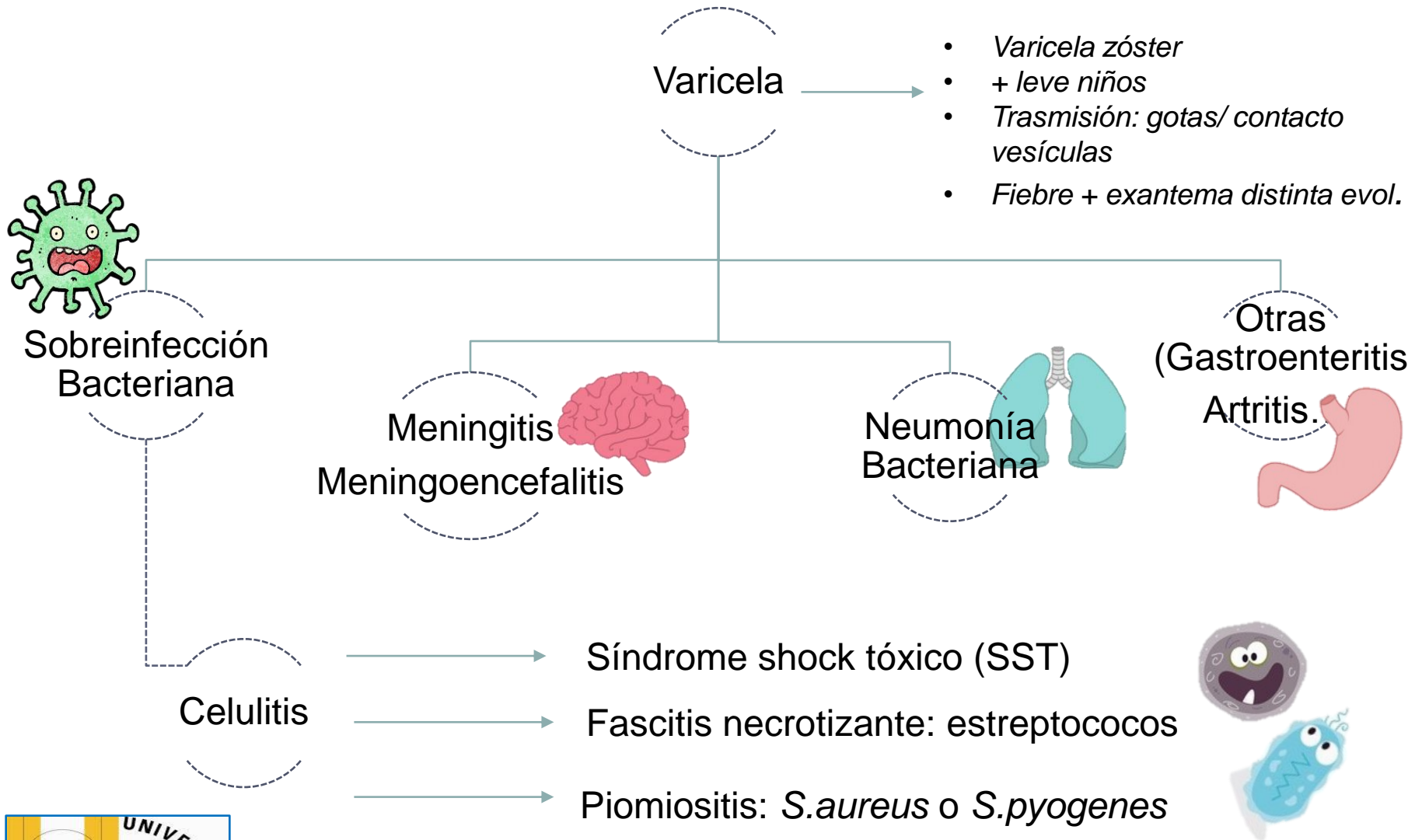
Diagnóstico diferencial

Exantemas Vesiculosos	Pródromos	Fiebre	Datos típicos	Regresión	Exantema
Varicela	Ligero/ausente	Variable	Prurito	Costras sin cicatriz	Distinta evolución
Herpes zóster	Dolor	Variable	Varicela Previa	Costras y cicatriz	Trayecto nervioso
Herpes simple	Ligero	Variable		Costras mielicélicas	Peribucal
Mano-Pie-Boca	Ligero	Variable			Localizado Mano-pie-boca
Molluscum contagiosum		Ausente		Tardía	Vesicula umbilicada
Impétigo ampolloso		Ausente	Lactantes y niños pequeños Autocontagio		Ampollas de fácil rotura

Diagnóstico diferencial



Varicela y sus complicaciones



Pruebas complementarias



PCR 16.25
 CK 23 U/L
 VSG: 80mm
 Coagulación:
 INR 1.31
 Quick 67%

1º HC: *Negativo*
 2º HC: *S. hominis*

Negativo

Edema en
 tejido celular
 subcutáneo

Celulitis +
 fascia
 superficial y
 planos
 musculares

Clínica


Análisis
 Sanguíneo:
 CK
 Amilasa

Hemocultivo

Tinción GRAM
 +cultivo

Ecografía

RNM/TAC



- Fascitis necrotizante
- Parotiditis

Piomiositis

- Fascitis necrotizante
- Celulitis

Piomiositis

- Fascitis necrotizante
- Celulitis
- Piomiositis

Tratamiento

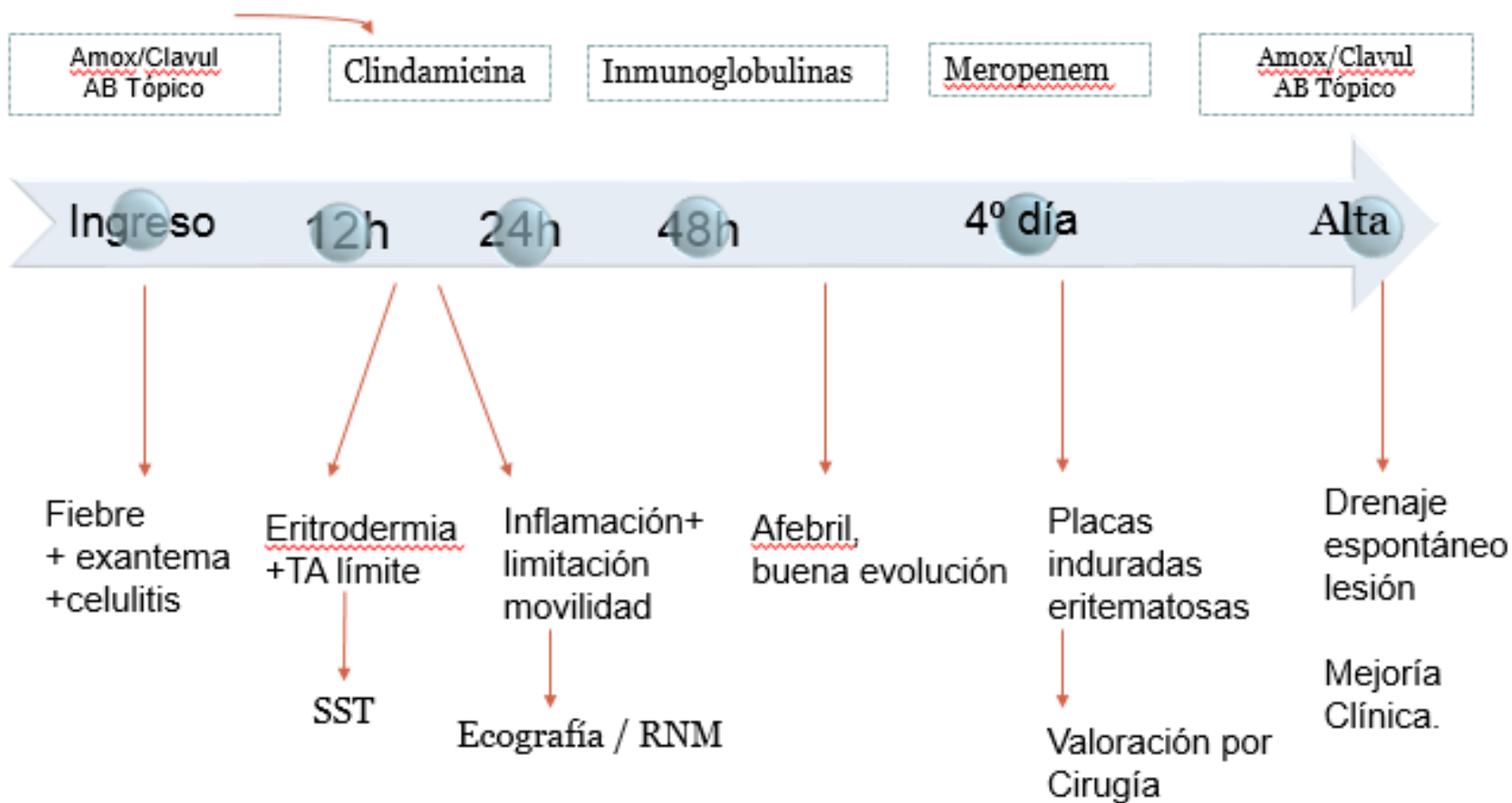
Antibioterapia

- Amoxicilina/clavulánico + Clindamicina
- Meropenem
- Antibiótico tópico

Inmunoglobulinas inespecíficas

- 1g /kg/día durante 2 días

Evolución



Bibliografía

1. JJ. Saavedra Lozano, M. Santos Sebastián, F. González, T. Hernández Sampelayo Matos, M.L. Navarro Gómez. Infecciones bacterianas de la piel y tejidos blandos. Protocolos Neonatología AEPED. [acceso 18-IV-2016].

Disponible en:

<http://www.aeped.es/protocolos/>

2. Albrecht MA, Hirsch MS, Kaplan SL. Clinical features of varicella-zoster virus infection: Chickenpox. [Monografía en Internet]. Walthman: UpToDate; 2016 [acceso 18-IV-2016]. Disponible en: <http://www.uptodate.com/>

3. Alcalá PJ, Cárdenas P, Leiva AV, Fontalvo M. Protocolo de uso de Inmunoglobulina inespecífica humana en pediatría. Servicio de Pediatría. Hospital General Universitario de Alicante. Protocolo terapéutico 2016 [acceso 18-IV-2016]. Disponible en: http://www.serviciopediatria.com/wp-content/uploads/2015/02/Protocolo-USO-INMUNOGLOBULINAS-INESPEC%C3%8DFICAS_SP-HGUA-20161.pdf

4. Chu VH, Sexton DJ, Kaplan SL. Staphylococcal toxic shock síndrome. [Monografía en Internet]. Walthman: UpToDate; 2016 [acceso 18-IV-2016].

Disponible en: <http://www.uptodate.com/>

