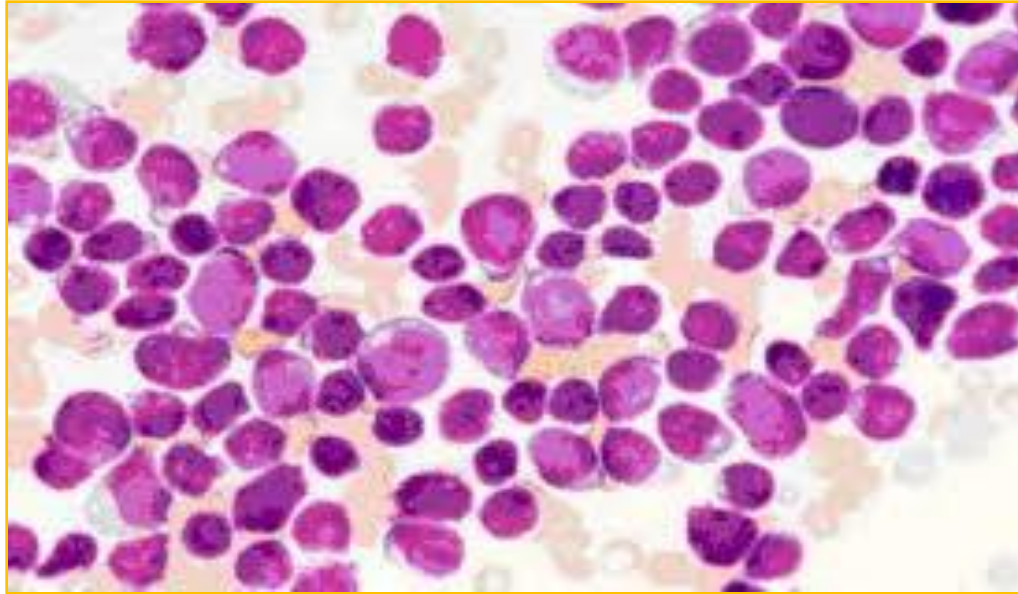


Fiebre de larga evolución y dolor musculoesquelético



Carmen Poveda Ganga (Rotatorio Pediatría)
Tutor: Dr. Pedro Alcalá (Escolares)

Enfermedad actual

Varón 7 años, remitido de su hospital de origen por fiebre y dolor musculoesquelético de 1 mes de evolución.
Síntoma inicial: lumbalgia incapacitante.
Sospecha de infección sin respuesta a antibióticos.

Pruebas complementarias en su Hospital de origen

Hemograma: pancitopenia. BQ: CK normales y PCR elevada.
Sangre periférica: sin alteración.
Eco abdominal: esplenomegalia.
Ecocardio y estudio microbiológico negativos.
RMN: afectación musculoesquelética difusa.
Gamma ósea: focos hipercaptantes en esternón y escápulas.
Aspirado MO: muestra no concluyente.

Curso clínico

Subjetivo: BEG. Afebril. Dolor e inflamación del codo.

Objetivo: Palidez cutánea. Adenopatías submandibulares y laterocervical. Esplenomegalia.

Pruebas diagnósticas

Ecografía codo: derrame sinovial y adenopatías.

Hemograma: mejoría de anemia y trombopenia.

Empeoramiento de neutropenia.

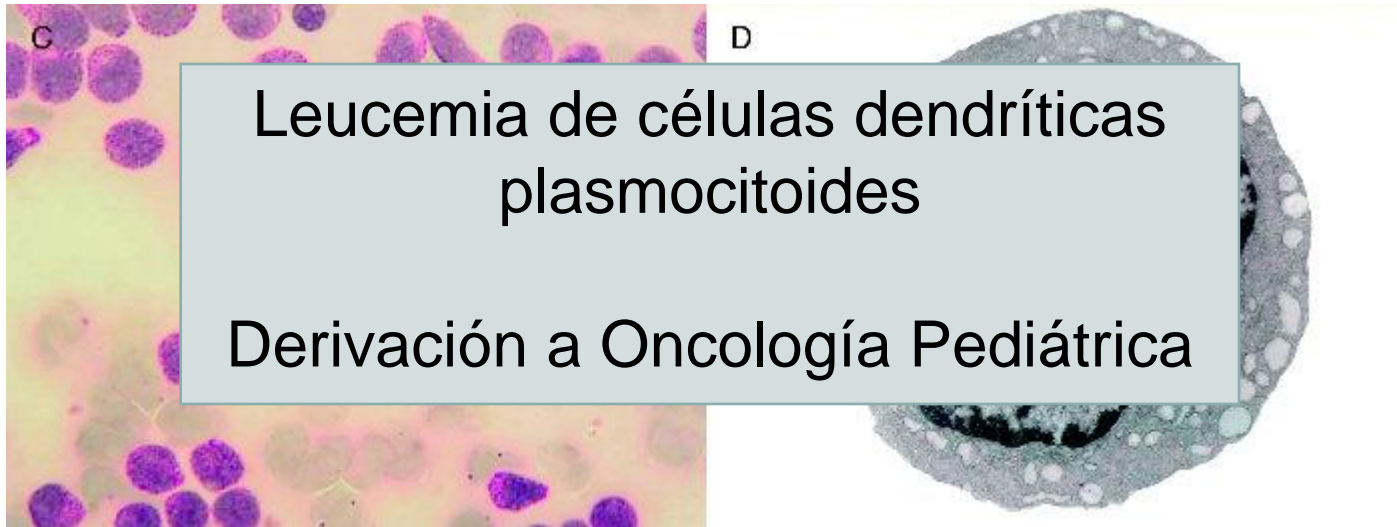
Sangre periférica: sin alteración.

Diagnóstico diferencial

Entidad	A favor	En contra
Infección	Fiebre	No respuesta a ATB Cultivos negativos
Miositis	Dolor y fiebre	No elevación de CK
Leishmaniasis	Fiebre y esplenomegalia	Serología negativa y edad
Artritis juvenil	Dolor y fiebre	FR negativo, distribución dolor y ausencia de rash
Leucemia/linfoma	Fiebre, dolor y pancitopenia	Recuperación y BEG

Diagnóstico definitivo

Aspirado de médula ósea: celularidad 199.000/mm³, 75% blastos con citoplasma gris alargado y vacuolas intracitoplasmáticas en “collar de perlas”



Dolor musculoesquelético como presentación Leucemia/Linfoma

Are you missing leukaemia?

Ethan S Sen,¹ John P Moppett,² A V Ramanan¹

Archives of
Disease in
Childhood

- El dolor musculoesquelético está presente hasta en el 20% de LLA
- Pero sólo el 0,5% de los pacientes remitidos por dolor musculoesquelético a CCEE de Reumatología se corresponde a LLA

Dolor musculoesquelético como presentación Leucemia/Linfoma

Are you missing leukaemia?

Ethan S Sen,¹ John P Moppett,² A V Ramanan¹

Archives of
Disease in
Childhood

La leucemia puede simular algunas formas de ACJ (poliarticular, debut sistémico)

Especial atención si signos de alarma: anemia/trombopenia/neutropenia o elevación de LDH

Un 25 % de LLA puede presentar sangre periférica normal

Por lo que si dudas diagnósticas, y en especial previo corticoterapia realizar IC a Hemato/Oncó Infantil y estudio M.O ante:

- Retraso y enmascaramiento diagnóstico
- Desarrollo de sde de lisis tumoral