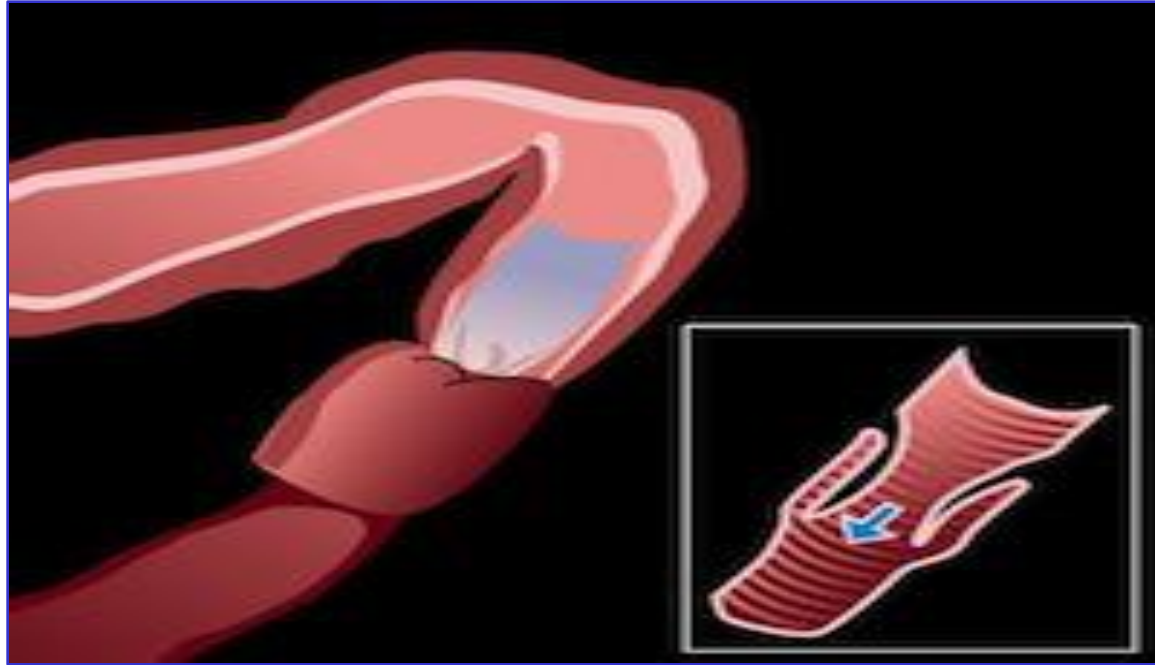


Invaginación intestinal



Carlos Martorell Llobregat (Rotatorio Pediatría)
Tutor: Dr. Jorge Frontela (Urgencias Pediátricas)

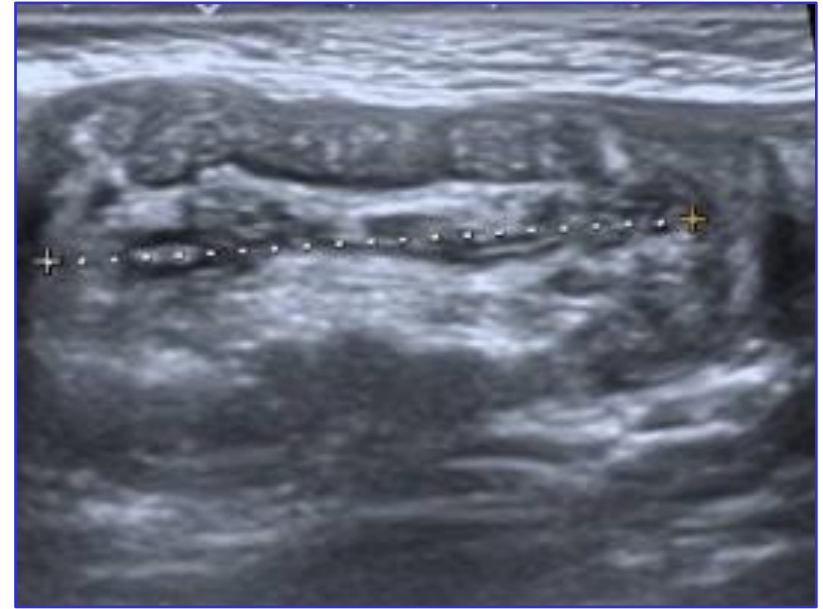
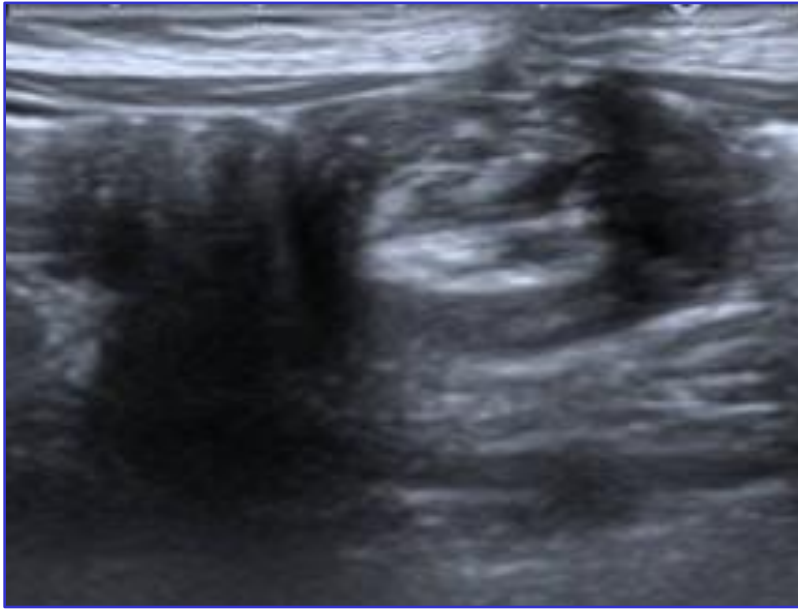
Anamnesis y Exploración física

- Varón de 8 meses
- Acude por hipotonía, irritabilidad, frialdad y tendencia al sueño
- Ha realizado un vómito de contenido alimentario y una deposición pastosa
- Estado de conciencia fluctuante, hipotonía generalizada
- Abdomen doloroso a la palpación
- Se palpa masa periumbilical dolorosa, no móvil

Pruebas complementarias

- Ante sospecha de invaginación, se solicita ecografía abdominal
- Se observa invaginación ileocecal de 5 cm de longitud
- Cabeza de la invaginación en colon trasverso
- Escasas adenopatías en el interior de la invaginación

Pruebas complementarias



Tratamiento

- Se realiza desinvaginación mediante hidroenema.
Técnica guiada con ecografía
- Se reduce la invaginación ileocólica hasta quedar libre el colon
- Adecuado paso de líquido a través de la válvula ileocecal
- No complicaciones inmediatas

Evolución

- No se observan complicaciones en el posoperatorio inmediato
- A las 12 horas, se inicia vía oral con adecuada progresión
- Dada la buena evolución, se decide alta
- En caso de aparición de síntomas de alarma, se debe volver a Urgencias

Manifestaciones neurológicas de la invaginación intestinal

- Características
- La triada clásica de vómitos, dolor abdominal y hematoquecia aparece en menos de un 25%
- Más de un 20% de los niños no muestran dolor abdominal en ningún momento
- En un estudio de 351 pacientes, se recogieron síntomas y signos neurológicos en 15 de ellos (4,27%)
- Aparece letargia en un 66% de los casos; hipotonía con debilidad global en un 53,3% y fluctuación del nivel de conciencia en un 46,6 %
- En otro estudio aparece sintomatología neurológica en 10 de 58 pacientes (17%)

Bibliografía

- Dominguez-Carral J, Puertas-Martín V, Carreras-Sáez I, Maraña-Pérez A, Escobar-Delgado T, García-Peñas J. Manifestaciones neurológicas de la invaginación intestinal. An Pediatr. 2014;80:293-8
- Martínez L, Tovar JA. Dolor abdominal agudo en el niño. En: Cruz-Hernández M. Nuevo Tratado de Pediatría. 10ª Edición. Madrid: Ediciones Ergón; 2010. 1214-5
- Kleizen KJ, Hunck A, Wijnen MH, Draaisma JM. Neurological symptoms in children with intussusception. Acta Paediatr. 2009;98:1822-4

**Agradecimiento a Jorge, Germán, Marco, Maite,
Loli, Laura,...**

