

Hiperprolactinemia



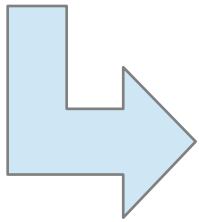
Thais Araujo Pérez (Rotatorio Pediatría)

Tutora: Dra. Lorea Ruiz Pérez (Endocrinología Infantil)

Caso clínico: HIPERPROLACTINEMIA



Niña 14 años 8 meses, remitida desde Pediatría AP por hiperprolactinemia. Refiere secreción mamaria bilateral transparente de 1 semana de duración en Junio/15, que desapareció de forma espontánea. No alteraciones menstruales. No cefalea. No trastornos visuales. No galactorrea actualmente

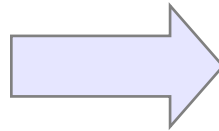


Su pediatra solicita una AS en Junio/15:
PRL: 77,7 ng/ml

Diagnóstico Diferencial - Hiperprolactinemia



Fisiológica

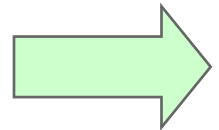


Embarazo

Lactancia

Estrés, sueño, coito, ejercicio físico...

Farmacológica



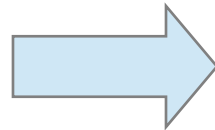
Antipsicóticos

Antidepresivo

Opiáceos

Antihipertensivos...

Patológica



Prolactinoma

Desconexión H-H: tumor, trauma...

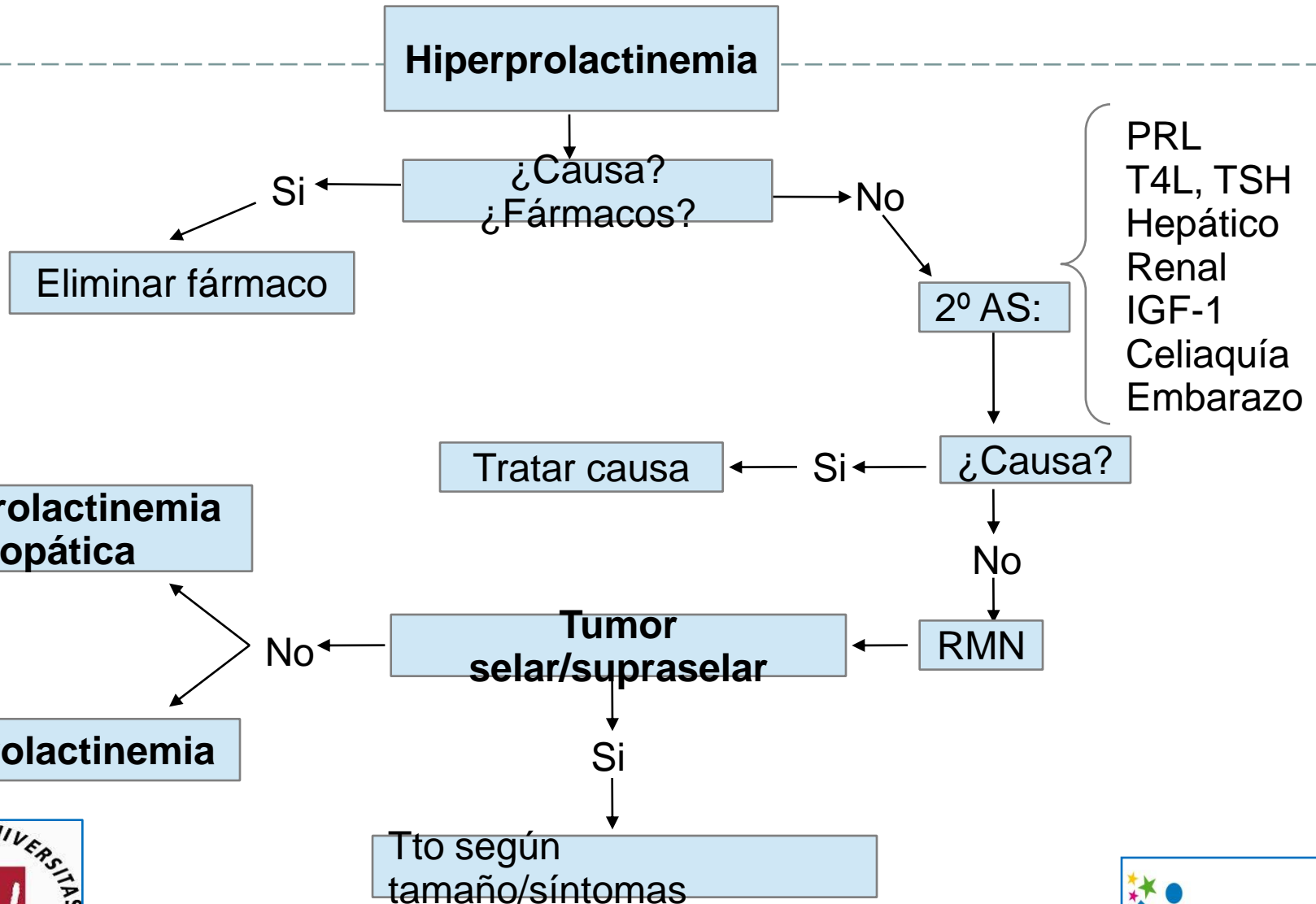
Hipotiroidismo primario severo

Sd. Ovarios Poliquísticos

Insuf. Hepática/Renal grave

Autoinmune, idiopática...

Protocolo Hiperprolactinemia



Pruebas Complementarias y Seguimiento

Agosto/15

- Ecografía Abdominal y Mamaria
- Exploración ginecológica
- Oftalmología
- Nueva analítica de seguimiento →
- Ecografía tiroidea →
- RMN

Nódulos bilaterales

- Función tiroidea normal
- Ac antiTPO +
- PRL 36,7

Microadenoma 5mm

Tratamiento - Prolactinoma



Dependiente del tamaño y sintomatología

< 1cm: Valorar tratamiento con agonistas dopaminérgicos si síntomas

- Cabergolina
- Bromocriptina

> 1cm: 1º línea → Agonistas dopaminérgicos
2º línea → Cirugía transesfenoidal
3º línea → Radioterapia*

* Se carece de experiencia en niños

Bibliografía



- Casanueva F-F, Molitch M, Schlechte J, Abs R, Bonert V, Bronstein M, et al. Guidelines of the Pituitary Society for the diagnosis and management of prolactinomas. Clin Endocrinol (Oxf). 2006; 65:265-73
- Catli G, Abaci A, Altincik A, Demir K, Can S, Buyukgebiz A et al. Hyperprolactinemia in children: clinical features and long-term results. J Pediatr Endocrinol Metabol. 2012; 25:1123-8
- Fideleff H, Boquete H, Suarez M-G, Azaretzky M. Prolactinoma in Children and Adolescent. Horm Res. 2009; 72:197–205