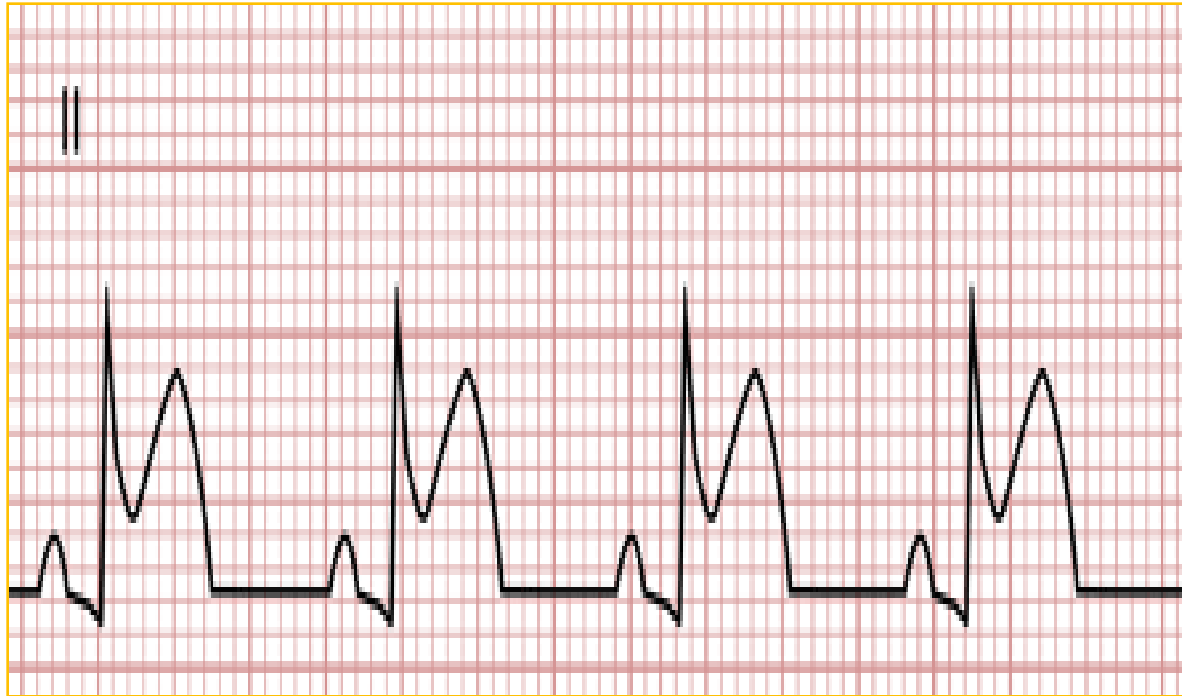


Dolor torácico y fiebre



Adrián Martínez Vergara (Rotatorio Pediatría)
Tutor: Dr. Ismael Martín (Cardiología Pediátrica)

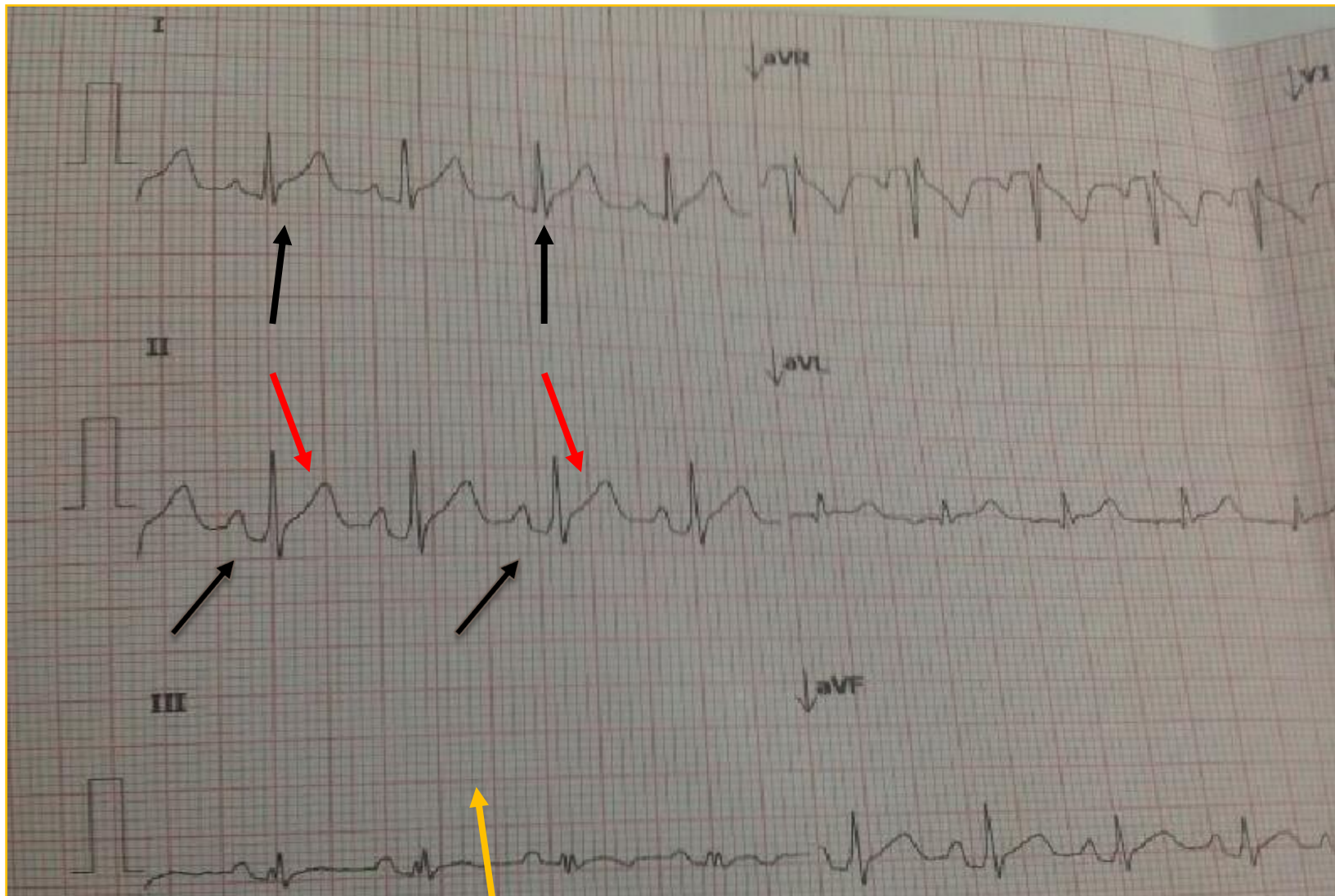
Anamnesis y Exploración física

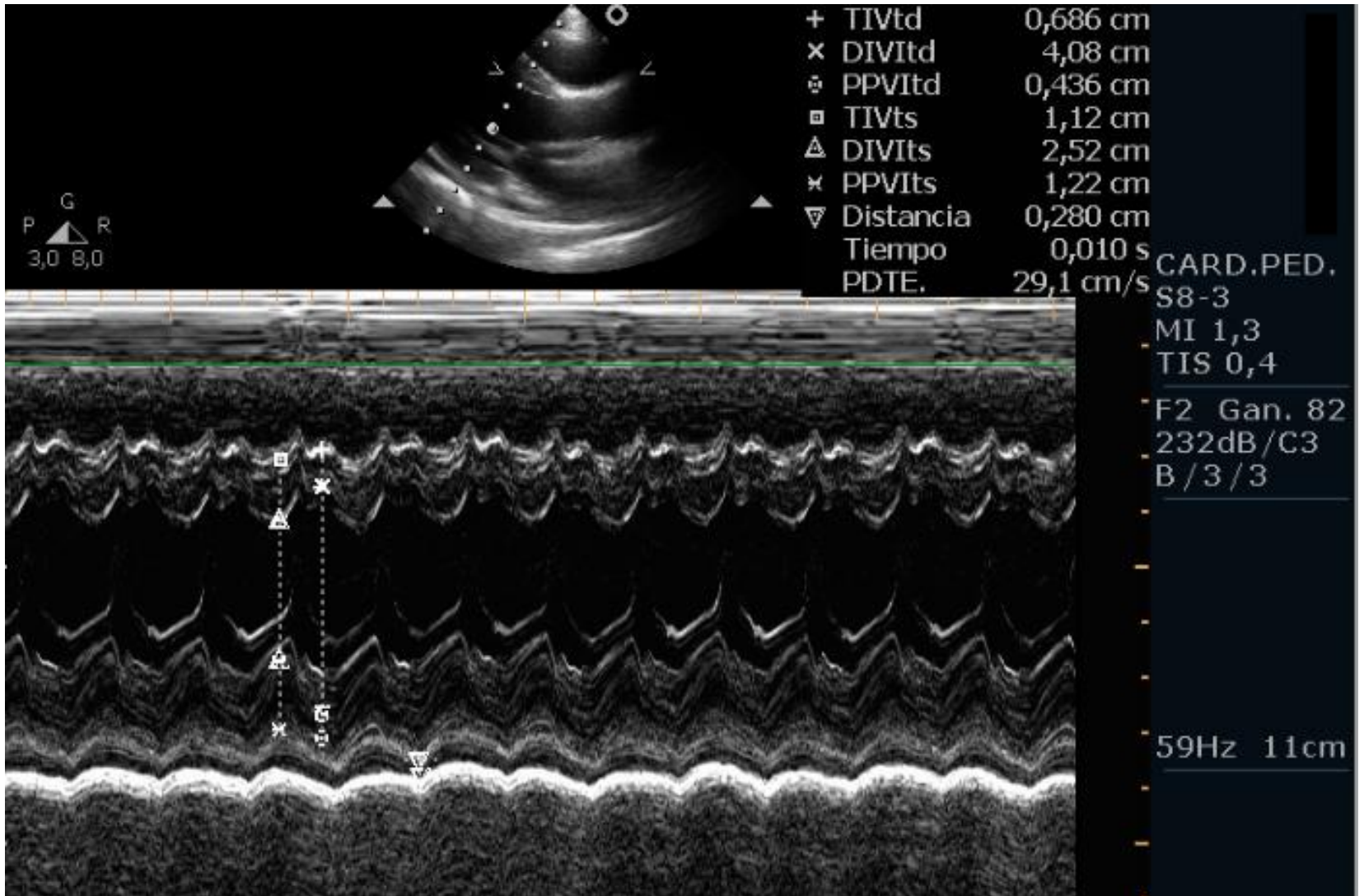
- Varón de 12 años.
- Antecedentes: enuresis nocturna (desmopresina), no RAMc. Correctamente vacunado.
- Pleuritis en abuelo y bisabuelo maternos.
- **Dolor torácico centroesternal.** Carácter opresivo. Aumenta con la respiración. **Fiebre** y mareo. Refiere cuadro catarral previo.

- Exploración: T^a: 37'5°C; FC: 118 lpm; TA: 99/62; FR: 25 rpm; Sat O₂: 98%.
- AC, AP, abdomen y neurológico normales.

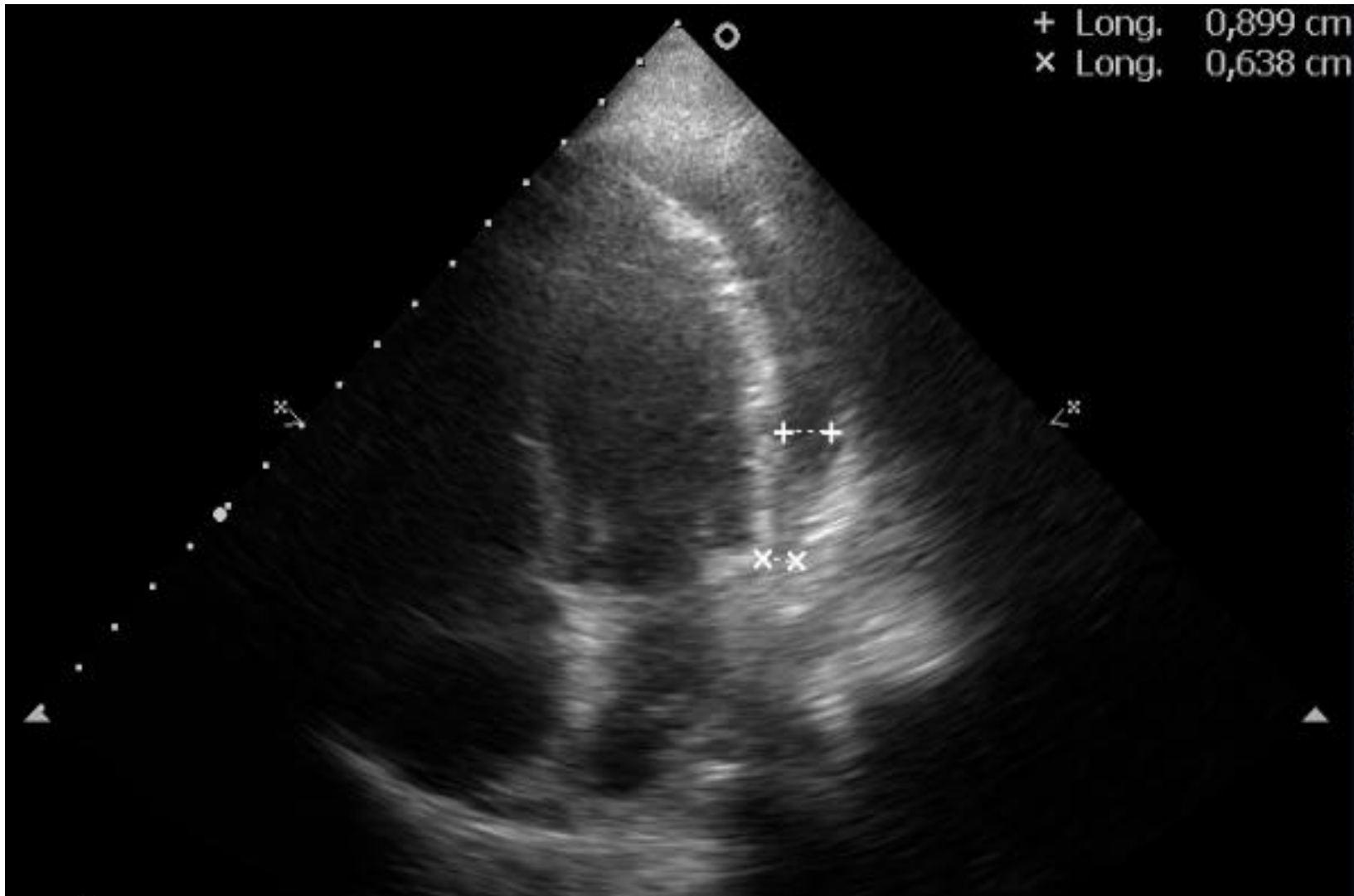
Pruebas diagnósticas

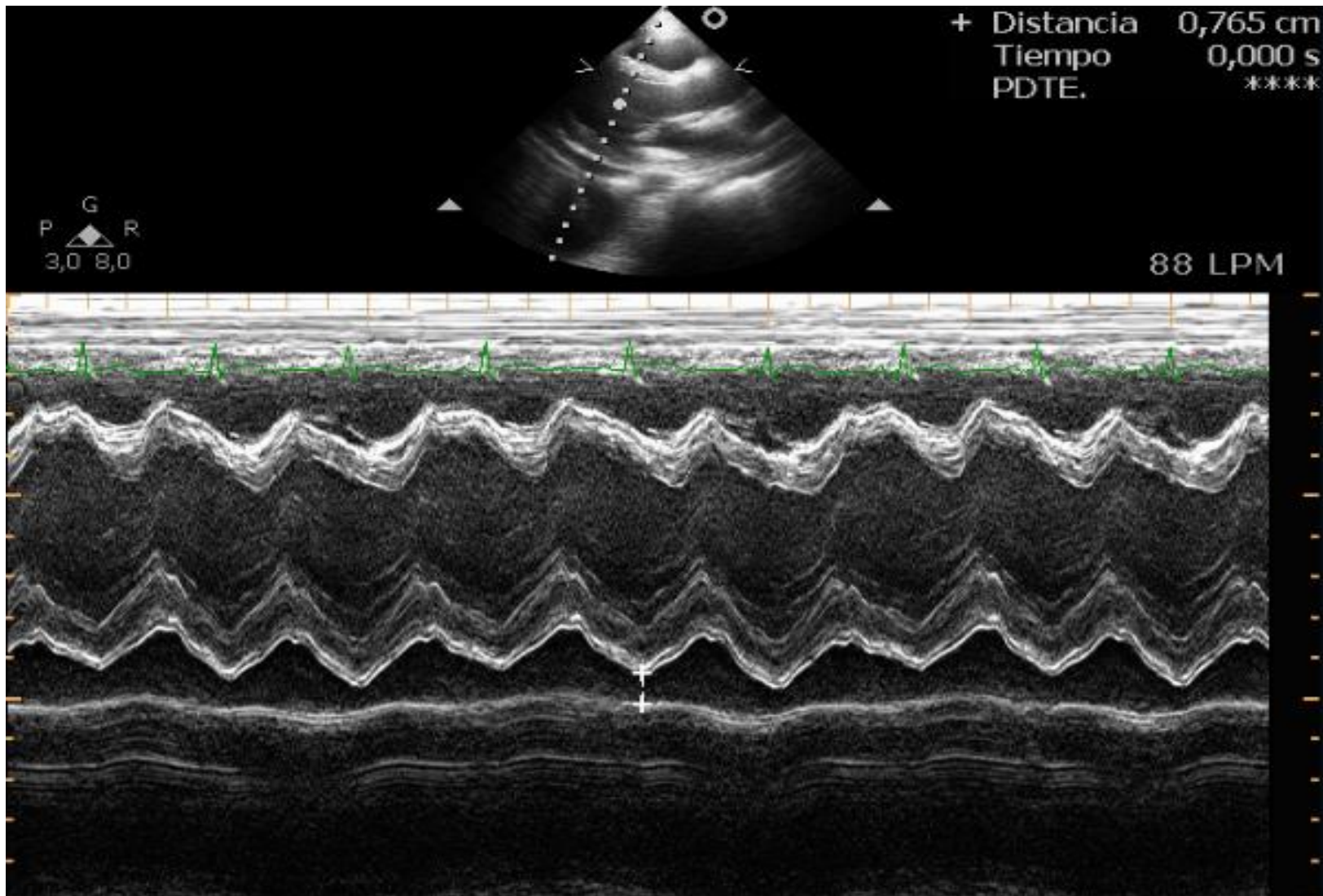
- AS (01/10/15): 16110 leucocitos/mmc (N 78,3%; Linf 8,1%; M 13,4%; E 0,1%).
- Rx de tórax (01/10/15): aumento trama perihiliar bilateral. No cardiomegalia.
- ECG y Ecocardiografía. Estudios seriados.
- Hemocultivo, coprocultivo, urocultivo negativos.
- Serología: *Chlamydophila pneumoniae* IgG +.
- AP líquido pericárdico: celularidad inflamatoria aguda. No células malignas. Cultivo negativo.
- Estudio inmunológico: cANCA+, Ac antilactoferrina+.
- Estudio genético: pendiente estudio de Fiebre mediterránea familiar.

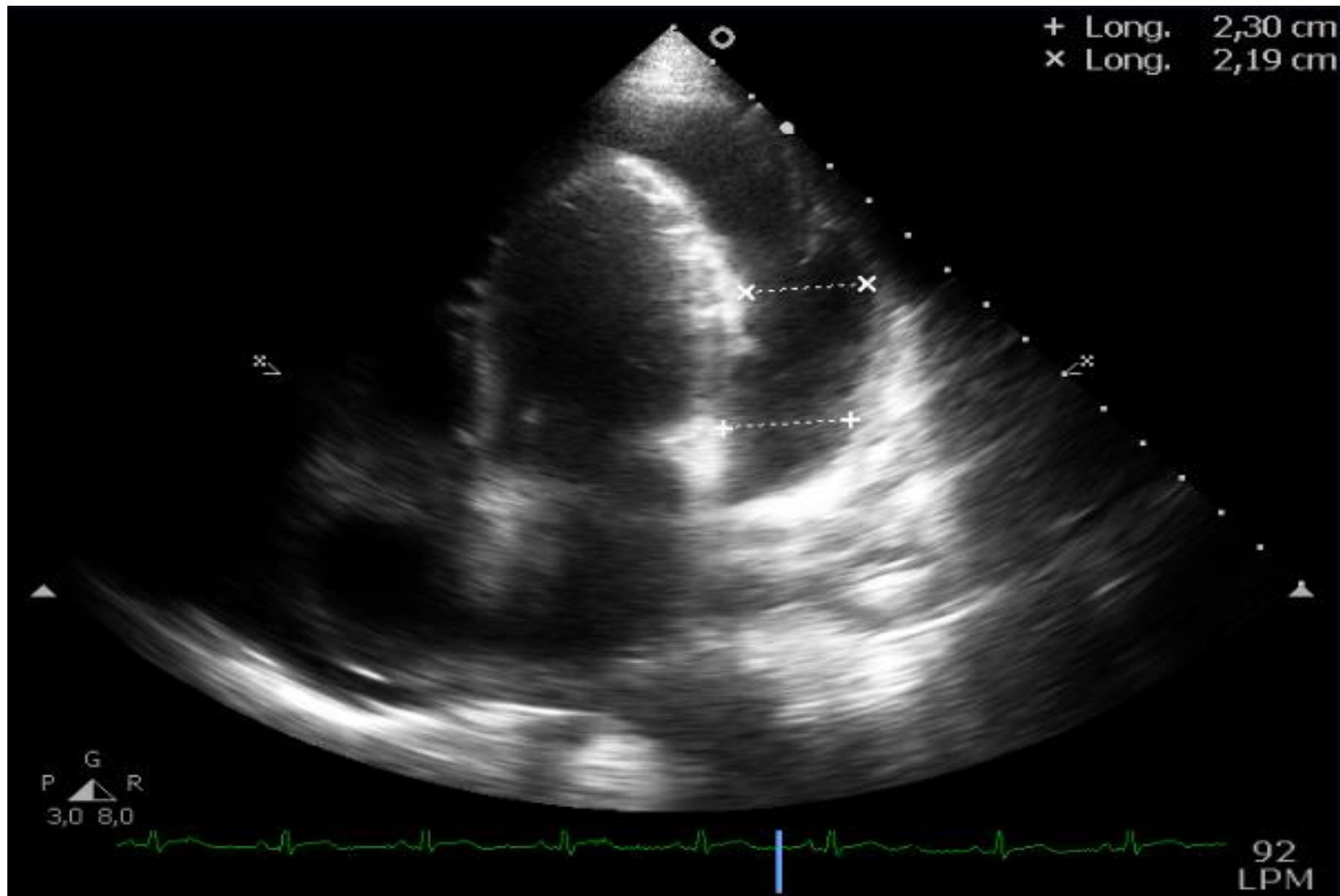




+ Long. 0,899 cm
x Long. 0,638 cm







01/10

- Ecocordio: mínima cantidad derrame pericárdico (predominio posterior, máx 3mm)
- Inicio **ibuprofeno** 600mg/8h y **omeprazol**.

02/10

- Taquipnea. Respiración superficial y mal estado general. Rx tórax compatible con atelectasia/neumonía basal izq. Inicio **azitromicina** y **cefotaxima**.
- AngioTC. Se descarta TEP.

08/10

- Roce pericárdico y empeoramiento clínico. **Colchicina**.
- Ecocordio: aumento derrame pericárdico. DERRAME PERICÁRDICO MODERADO-GRAVE.
- Pericardiocentesis: 300 ml líquido sero-hemático.

09/10

- Persistencia fiebre. **Amoxicilina-clavulánico IV** durante 48h.
- Rx. Derrame pleural bilateral (++hemitórax izq.) Cambio: **cefotaxima** y **vancomicina** 7 días.
- Mejoría clínica progresiva. Febril durante el ingreso.

19/10

- Ecocardiografía: mínima línea de derrame. Contenido sólido en espacio pericárdico sugestivo de RESOLUCIÓN. Función sistólica normal. **ALTA!**
- ¿Etiología del derrame?
- Seguimiento ambulatorio, Escolares y Cardiología Pediátrica

Pericarditis en la edad pediátrica

SECPCC

Ángeles Ortega Montes

Servicio de Pediatría. Hospital Torrecárdenas. Almería

- Reposo en cama hasta desaparición de fiebre y dolor.
- Antiinflamatorios:
 - AINEs durante dos semanas. Retirar paulatinamente.
 - AAS
 - **Ibuprofeno**
 - Indometacina
 - **Colchicina**. Sola o asociada a AINE.
 - Corticoides. Controvertido (riesgo recurrencia derrame). Si persistencia de dolor intenso o fiebre (refractariedad a AINEs).
- **Pericardiocentesis**. Sospecha pericarditis purulenta o taponamiento cardíaco.
- Drenaje quirúrgico. Pericarditis constrictiva (IC derecha grave) o pacientes clínicamente intratables.

	Pericarditis víricas	Pericarditis bacterianas
Incidencia (p.occ)	30%	5-10 /100.000
Varones: mujeres	3:1	1:1
Predisposición	Desconocida	Alcohol. Inmunodep.
Presentación	subfebril	Picos febriles
Cantidad derrame	Variable (pequeño)	Variable
Taponamiento	Infrecuente	80%
Remisión espontánea	Frecuente	Nunca
Recurrencia	30-50%	Rara
Aspecto derrame	Seroso	Purulento
Agentes	Enterovirus, echovirus, adenovirus CMV...	Staphylococcus, Pneumococcus, Streptococcus, Legionella...
Diagnóstico	PCR/hibridación in situ	Tinción Gram/Cultivo