

Curso Neuroimagen Neonatal



Curso de
Neuroimagen Neonatal

Dirección
Dra. Thais Agut. Hospital Universitario Sant Joan de Déu_Barcelona
Dr. Simón Lubián. Hospital Universitario Puerta del Mar_cádiz
Dr. Alfredo García-Alix. Hospital Universitario Sant Joan de Déu_Barcelona
COORDINADOR. Javier González de Dios. Hospital General Universitario de Alicante_Alicante

24 y 25 de Abril 2015

Lugar
Hospital General Universitario de Alicante
ALICANTE

Organiza

ADeNeNe
Asociación para el Desarrollo de la
Neurología Neonatal

24 y 24 abril 2015





Curso de

Neuroimagen Neonatal

Dirección

Dra. Thais Agut. Hospital Universitario Sant Joan de Déu_Barcelona

Dr. Simón Lubián. Hospital Universitario Puerta del Mar_cádiz

Dr. Alfredo García-Alix. Hospital Universitario Sant Joan de Déu_Barcelona

COORDINADOR. Javier González de Dios. Hospital General Universitario de Alicante_Alicante

24 y 25 de Abril 2015

Lugar

Hospital General Universitario de Alicante

ALICANTE

Organiza

ADeNeNe

Asociación para el Desarrollo de la

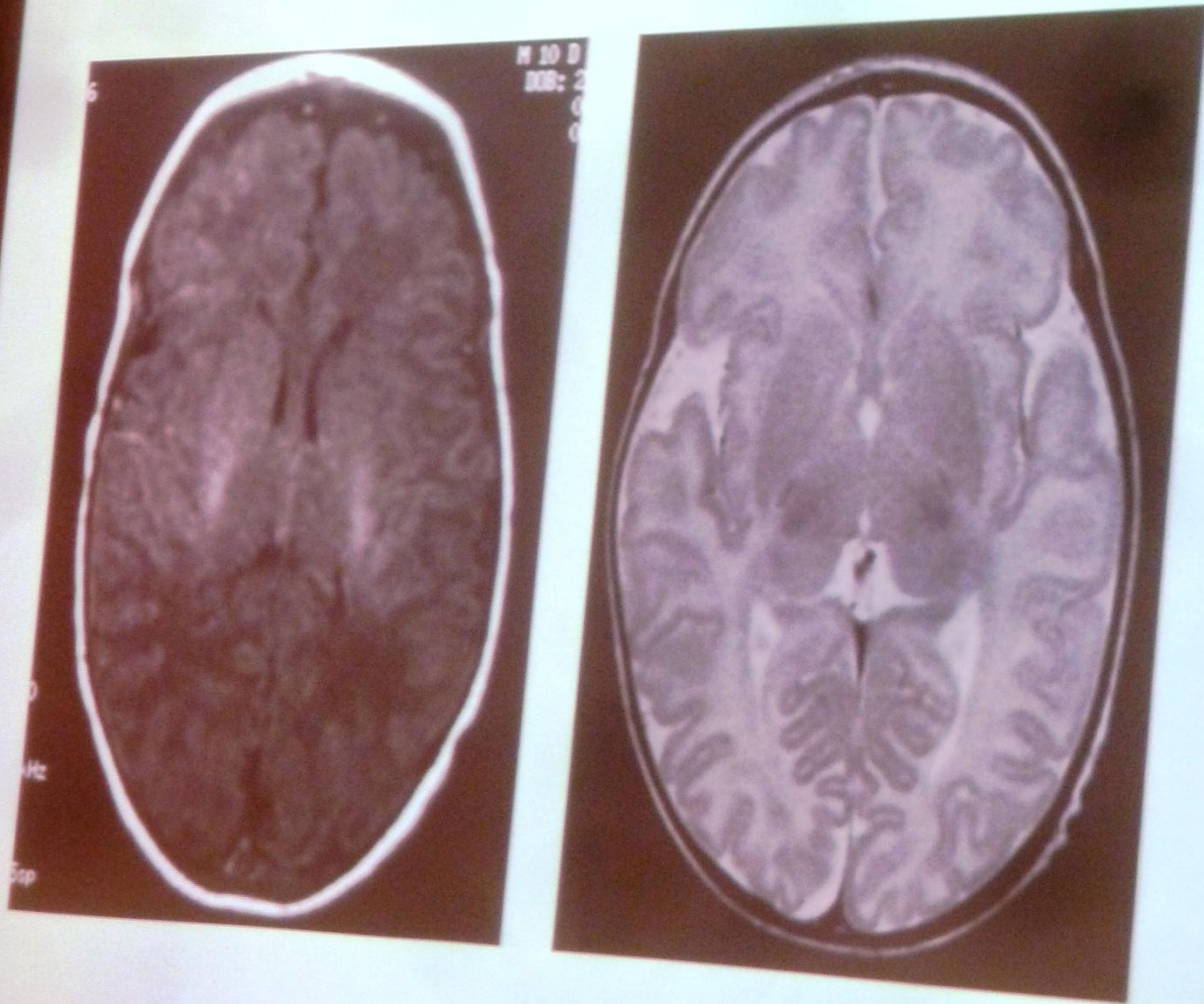


Avalado por

SIBEN



2. BRAZO POSTERIOR DE LA C...







Tipos de Infarto Isquémico

Arterial

Venoso

Fetal

Diagnosticado antes
del nacimiento

Neonatal

Diagnosticado
después del
nacimiento y antes
de los 28 d

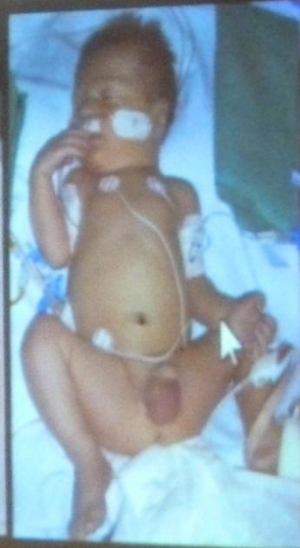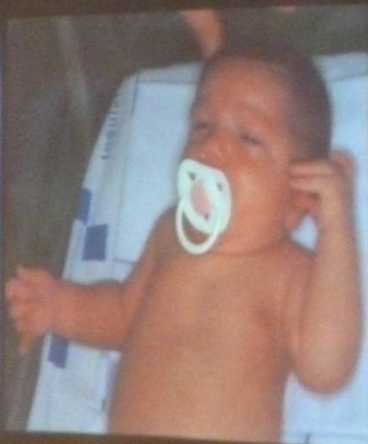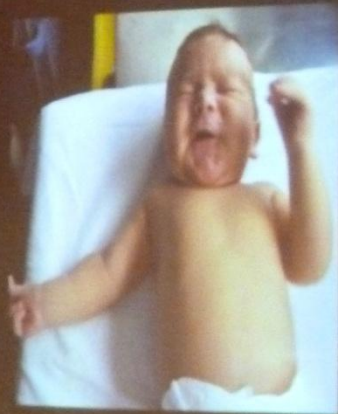
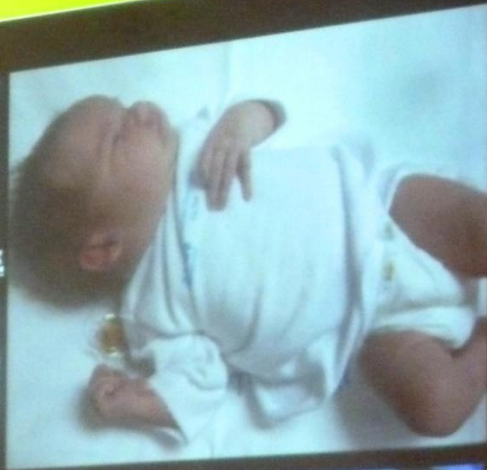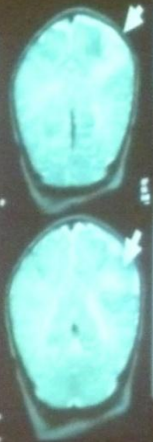
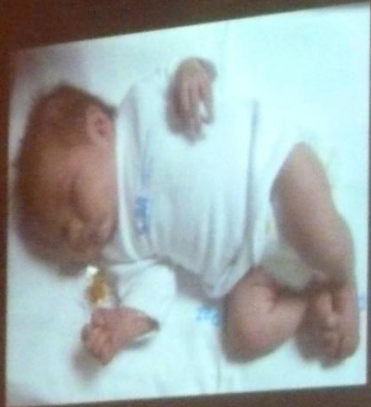Presumiblemente perinatal

Diagnosticado > 28 d y se presume que se debe a un evento
isquémico que aconteció entre la semana 20 de EG y los 28 d

National Institute of Child Health and Human Development & National Institute of
Neurological Disorders and Stroke



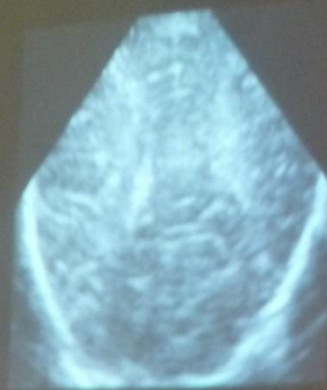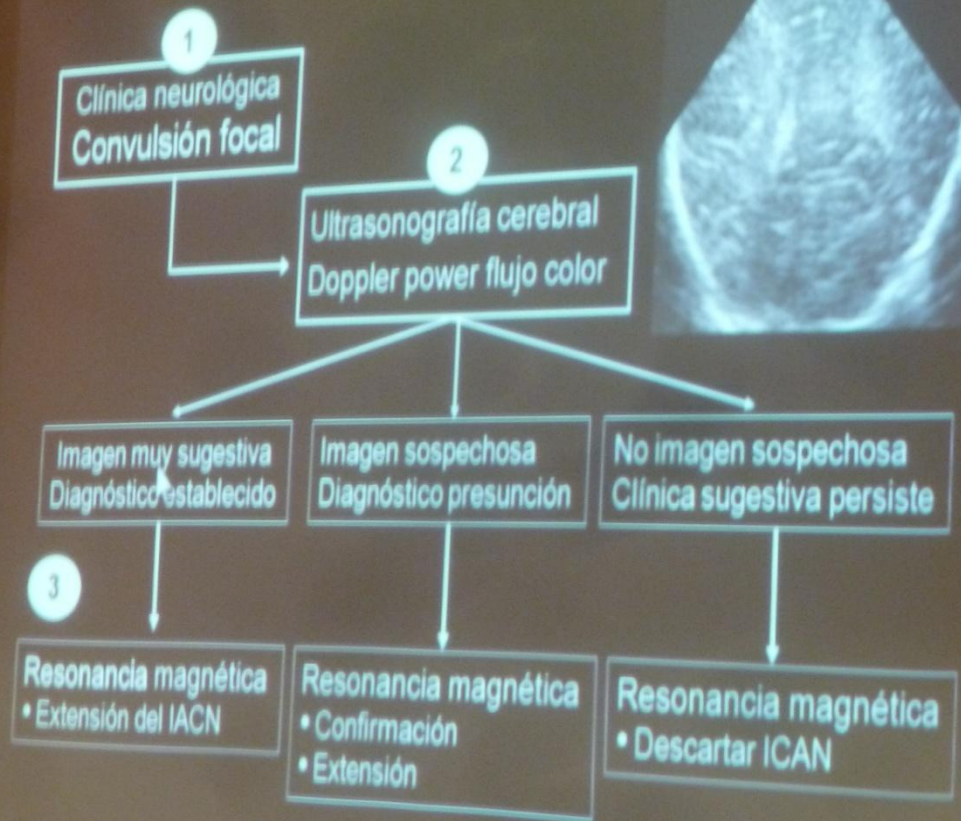
Clínica ICAN. Hemisíndrome



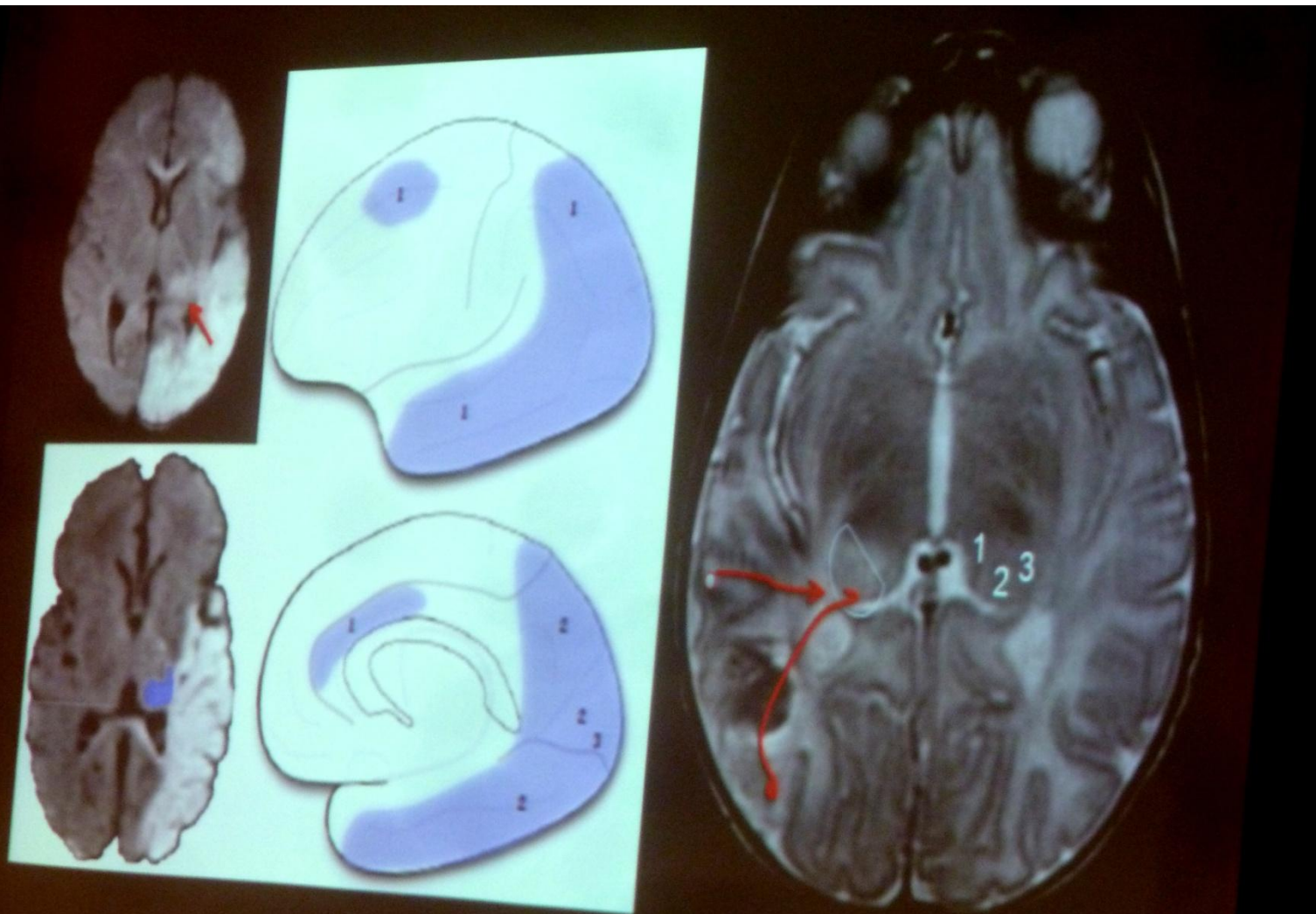




Aproximación Diagnóstica al ICAN





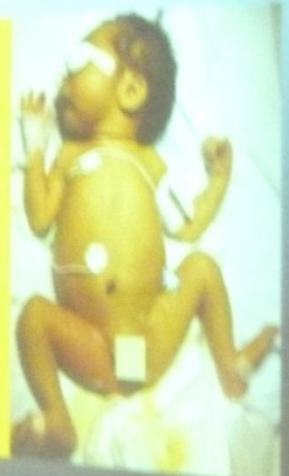


1. Pulvinar medial
2. Pulvinar inferior
3. Pulvinar lateral



Seguimiento

- Irritabilidad auditiva.
- Desplazamiento del eje medio vertical.
- Alteración del tono muscular.
- Alteración del tono muscular.
- Movimientos anormales.
- Alteración modo vertical.
- Foco anómalo.
- Dificultad respiratoria.



Cortés A García Aliz





Neuroimagen Neonatal

Dirección

Dra. Tere Agut, Hospital Universitario San Joan de Déu, Barcelona
Dr. Álvaro Ladrón, Hospital Universitario Puerta del Mar, Cádiz
Dr. Alfredo García-Alta, Hospital Universitario San Joan de Déu, Barcelona
COORDINADORA: Javier Chavakis de Dios, Hospital General Universitario de Alicante, Alicante

24 y 25 de Abril 2015

Lugar

Hospital General Universitario de Alicante

ALICANTE

Organiza

ADeñeñe
Asociación de
Neurólogos de España

Avalado por

SIBEN

SEF







Curso de Neuroimagen Neonatal...
mucho más allá del cuerpo calloso y el cerebelo

Hospital General Universitario de Alicante

23 y 24 abril 2015