

# Peritonitis secundaria a una perforación por infestación con «*Ascaris lumbricoides*»

S. López Iniesta, E. Giangaspro Corradi, F. Gómez Sáez, S. Negreira Cepeda, M. Baro López  
Servicio de Pediatría. Hospital «12 de Octubre». Madrid

## Resumen

La perforación intestinal y la peritonitis secundaria causada por *Ascaris lumbricoides*, aunque es rara en nuestro medio, debe tenerse en cuenta en los pacientes con clínica compatible procedentes de áreas endémicas. Presentamos el caso de una niña rumana con un cuadro clínico de fiebre, vómitos y dolor abdominal de 15 días de evolución, con colecciones abdominales observadas en las pruebas de imagen, en las que se aprecia una infestación por *A. lumbricoides* tras la cirugía laparoscópica.

## Palabras clave

Perforación, peritonitis, dolor abdominal, *Ascaris lumbricoides*

## Introducción

La ascariasis, o parasitación por *Ascaris lumbricoides*, es muy prevalente en los países en vías de desarrollo, y está relacionada con un bajo nivel socioeconómico; en los países de nuestro entorno es menos frecuente. Aunque habitualmente cursa de manera asintomática, las manifestaciones clínicas pueden ser variadas, en forma de complicaciones digestivas o extradigestivas.

El abdomen agudo secundario a infestación por *Ascaris* debe tenerse en cuenta en el diagnóstico diferencial cuando la clínica es compatible y el paciente procede de una zona endémica. Se debe sospechar una perforación intestinal por *Ascaris* si en un paciente con cuadro de peritonitis se observa una infestación por este parásito<sup>1</sup>.

## Caso clínico

Niña rumana de 10 años de edad que presentaba dolor abdominal de 15 días de evolución en el hemiabdomen izquierdo de tipo cólico, con fiebre de hasta 41 °C y malestar general. Además, tenía hiporexia, vómitos aislados y, en las últimas 72 horas, deposiciones diarreicas. La clínica comenzó 4 días antes de su llegada a España. Como antecedentes personales, cabe destacar que había sido intervenida de una apendicitis aguda 2 años antes.

## Abstract

*Title:* Intestinal perforation with secondary peritonitis caused by *Ascaris lumbricoides*

Intestinal perforation with secondary peritonitis caused by *Ascaris lumbricoides* is rare in our environment. This entity should be taken into consideration in patients who come from endemic areas, and who have suggestive clinical manifestations. We report a case of a Rumanian girl with 15 days of fever, stomach pains and vomiting. Imaging studies evidenced abdominal collections in which *Ascaris lumbricoides* infestation was found through laparoscopic surgery.

## Keywords

Perforation, peritonitis, abdominal pain, *Ascaris lumbricoides*

En el servicio de urgencias presentaba una temperatura de 39 °C, con afectación moderada del estado general. Estaba bien hidratada y perfundida, presentaba una coloración mucocutánea normal, y la auscultación cardiopulmonar también era normal, sin signos de dificultad respiratoria; en la exploración ORL no se detectaron hallazgos significativos; el abdomen era blando y depresible, con sensación de ocupación del flanco izquierdo, sin masas claramente palpables; asimismo, presentaba un dolor a la palpación en el hemiabdomen izquierdo, sin signos claros de irritación peritoneal.

## Exploraciones complementarias

- Hemograma: Hb 10,4g/dL, plaquetas 496.000/μL, leucocitos 21.600/μL (N 78%, L 17%, M 4,3%, E 0,1%, B 0,2%).
- Bioquímica: en rango de normalidad, excepto albúmina 3 mg/dL y sodio 127 mEq/L; PCR 24,36 mg/dL (0,5-2 mg/dL); sedimento de orina: 7-9 leucocitos/campo. El urocultivo y el hemocultivo recogidos en urgencias resultaron posteriormente estériles.
- Radiografía de tórax: leve pinzamiento del seno costofrénico lateral izquierdo, sin otros hallazgos.
- Ecografía abdominal: lesión subcapsular esplénica (dos tercios inferiores del bazo) compatible con absceso o hematoma. Líquido libre periesplénico. En la pelvis menor se visualizaban dos colecciones heterogéneas supravescicales (8 × 7 cm) compatibles con un absceso multiloculado o hematoma.

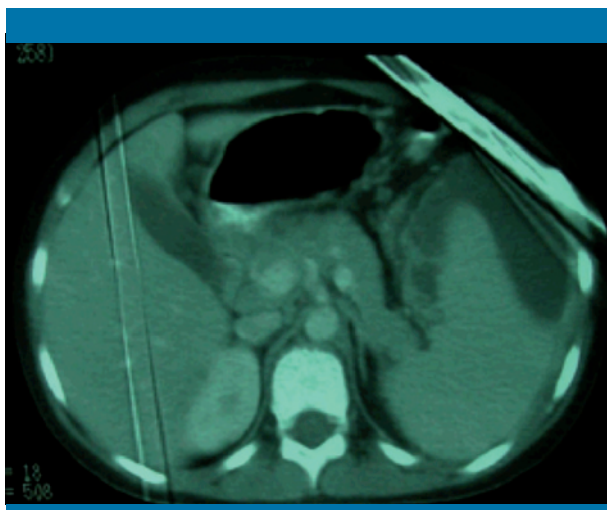


Figura 1. Colección subesplénica en la TC abdominal

Se decidió la hospitalización de la paciente para su estudio. Con el diagnóstico de posibles abscesos abdominales, se inició tratamiento empírico con meropenem i.v.

Durante el ingreso se realizó una tomografía computarizada (TC) abdominal con contraste oral e i.v., en la que se visualizaba una colección subcapsular esplénica ( $10 \times 7 \times 13$  cm), que se introducía en el flanco izquierdo. No se descartaba una afectación intraparenquimatosa focal esplénica. Adyacente a ésta, se observaba una colección que se introducía en la pelvis y el saco de Douglas, junto con una inflamación del íleon terminal (figura 1).

Debido a la extensión de la lesión, se decidió realizar una laparoscopia diagnóstico-terapéutica, en la que se demostró la presencia de una peritonitis abscesificada evolucionada. Además, había lesiones inflamatorias en asas intestinales y adherencias notorias entre las asas y el epiplón, y en las goteras parietocólicas. En la intervención quirúrgica se recogieron muestras para el cultivo de bacterias, micobacterias y hongos, en las que no creció ningún germen. Se envió la muestra para su estudio anatomopatológico, que fue informado como material fibrinopurulento. Se evacuaron las colecciones periesplénica y del fondo de saco de Douglas, dejando dos drenajes abdominales.

Al día siguiente de la laparoscopia, la paciente vomitó un gusano, que fue identificado como *A. lumbricoides* (figura 2). Veinticuatro horas más tarde se obtuvo por drenaje abdominal izquierdo otro *Ascaris*.

Ante estos datos se estableció el diagnóstico de peritonitis secundaria a una perforación intestinal debida a la parasitación por *A. lumbricoides*. La paciente recibió albendazol (400 mg) en dosis única en dos ciclos separados 20 días, y meropenem i.v. durante 24 días.



Figura 2. *Ascaris lumbricoides* eliminado por la paciente

A la semana de la primera dosis de albendazol se recogieron tres muestras de heces para parásitos, que resultaron negativas. La paciente estuvo afebril desde la realización de la laparoscopia, y presentó tolerancia a la alimentación oral de manera adecuada al séptimo día de la cirugía. Al alta estaba completamente asintomática.

## Discusión

La ascariasis es una enfermedad rara en nuestro medio; sin embargo, presenta una prevalencia mundial del 25%. Predomina en los países tropicales y subtropicales, y está en íntima relación con el bajo nivel socioeconómico<sup>2</sup>.

Las manifestaciones clínicas están relacionadas con el ciclo vital del nematodo. Existe una fase de migración larvaria, que puede producir una neumonitis (síndrome de Löffler) con eosinofilia, y otra fase de gusanos adultos no eosinofílica<sup>2,3</sup>. Lo más frecuente es que esta segunda fase sea asintomática. Ocasionalmente, los pacientes pueden presentar síntomas digestivos, como dolor abdominal, náuseas, vómitos y anorexia. Rara vez pueden aparecer complicaciones relacionadas con la migración ascendente o descendente de los parásitos. Si existe una gran cantidad de éstos, puede producirse una oclusión mecánica, sobre todo en el íleon terminal<sup>1</sup>. A veces esto puede desencadenarse tras el tratamiento antihelmíntico, por parálisis simultánea de un gran número de *Ascaris* acumulados<sup>2</sup>. De manera secundaria a la obstrucción, puede producirse una perforación intestinal y una peritonitis abscesificada en relación con la salida de *Ascaris* adultos<sup>4,5</sup>. En algunas ocasiones, como en este caso, no se detecta el lugar de la perforación por la existencia de exudados fibrinosos y adherencias entre las asas<sup>5,6</sup>. Clínicamente, se manifiesta por dolor abdominal, vómitos, anorexia y fiebre<sup>3</sup>. En la exploración física, en algunas

ocasiones, no se demuestra un peritonismo claro. Mediante pruebas de imagen (TC, ecografía y radiografía de abdomen) se pueden visualizar signos indirectos de perforación y colecciones abdominales; a veces, incluso permiten la visión directa de *A. lumbricoides*<sup>1,7-9</sup>.

Cabe concluir que el abdomen agudo secundario a una infestación por *A. lumbricoides* es raro en nuestro país, aunque se debe considerar su diagnóstico si la clínica es compatible y el paciente procede de una zona endémica. Se debe sospechar una perforación ascarial si en un paciente con peritonitis se observa una infestación por *A. lumbricoides*<sup>5</sup>. ■

## Bibliografía

1. Surendran N, Paulose MO. Intestinal complications of round worms in children. J Pediatr Surg. 1988; 23: 931-935.
2. Sherman SC, Weber MJ. The CT diagnosis of ascariasis. J Emerg Med. 2005; 28: 471-472.
3. Rode H, Cullis S, Millar A, Cremin B, Cywes S. Abdominal complications of *Ascaris lumbricoides* in children. Pediatr Surg Int. 1990; 5: 397-401.
4. Efem SE. *Ascaris lumbricoides* and intestinal perforation. Br J Surg. 1987; 74: 643-644.
5. Chawla A, Patwardhan V. Primary ascaridial perforation of the small intestine: sonographic diagnosis. J Clin Ultrasound. 2003; 31: 211-213.
6. Murillo G, Do Carmo FB, Venancio ES, Brandao AB, Queiroz CC. Granulomatous peritonitis by *Ascaris*. J Pediatr Surg. 1992; 27: 1.229-1.230.
7. Das CJ, Kumar J, Debnath J, Chaudhry A. Imaging of ascariasis. Australas Radiol. 2007; 51(6): 500-506.
8. Schulze SM, Chokshi RJ, Edavettal M, Tarasov E. Acute abdomen secondary to *Ascaris lumbricoides* infestation of the small bowel. Am Surg. 2005; 71: 505-507.
9. Valentine CC, Hoffner RJ, Henderson SO. Three common presentations of ascariasis infection in an urban emergency department. J Emerg Med. 2001; 20: 135-139.